Aus der Kgl. chirurgischen Universitätsklinik zu Breslau.

# Beiträge zur Geschichte und Statistik der Gallenblasenchirurgie.

## Inaugural-Dissertation

welche

nebst den beigefügten Thesen

mit Genehmigung der

**Hohen medizinischen Fakultät der Königlichen Universität Breslau**

zur Erlangung der Doktorwürde

in der

Medizin, Chirurgie und Geburtshilfe

am

Donnerstag, den 30. Juni 1898, mittags $11^1/_2$ Uhr

in der

Aula Leopoldina der Universität

öffentlich verteidigen wird

**Fritz Toeplitz**

prakt. Arzt aus Breslau.

ACAD. LUGD BAT. BIBL.

Opponenten:

Dr. med. **O. Förster**, Volontärassistent am Kgl. pathologischen Institut.

**Wilhelm Ponfick**, prakt. Arzt.

**Breslau 1898.**

Druck von Wilh. Gottl. Korn.

Zum Druck genehmigt

auf Antrag des Referenten

**Herrn Geh. Medizinalrat Prof. Dr. Mikulicz.**

Meinen lieben Eltern

in Dankbarkeit

gewidmet.

Digitized by the Internet Archive
in 2026

https://archive.org/details/IA41546309_0136

# I. Teil.

## Geschichtliches.

Ueber die ersten Anfänge der Gallenblasenchirurgie hat lange Zeit grosser Zwiespalt unter den Autoren geherrscht. Die meisten, so z. B. Thudichum und neuerdings Langenbuch, schrieben nach einer bei Fabricius Hildanus*) vorgefundenen Mitteilung die erste Gallenblasenoperation am Lebenden Johannes Fabricius zu, welcher dieselbe im Jahre 1618 ausgeführt haben soll. Diese Angabe ist jedoch sicher irrig, denn, wie Roth und Witzel 1885 nachgewiesen haben, ist diese vielbesprochene Excision von Gallensteinen fälschlich Fabricius zugeschrieben worden. Ueberdies ist sie sicher nicht am Lebenden, sondern an der Leiche ausgeführt worden. Am richtigsten rechnet man wohl — ich halte mich hier hauptsächlich an Courvoisiers Angaben — den Anfang der Gallenblasenchirurgie von den Tierversuchen des 17. Jahrhunderts an.

Im Jahre 1630 veröffentlichte Giuseppe Zambeccari eine Abhandlung: Intorno a diverse viscere tagliate a diversi animali viventi: „Der Bauch eines kleinen Hundes wurde rechts geöffnet. An einem der sieben Leberlappen sass die Gallenblase. Sie wurde zerrissen, entleert, am Halse unterbunden und von der Leber abgelöst, hierauf der Bauch vernäht. Am vierten Tage begann das Tier zu fressen

*) Die einschlägigen Litteraturangaben finden sich in dem alphabetischen Verzeichnis am Schlusse der Arbeit.

und erholte sich vollständig. Nach zwei Monaten wurde es getötet. Das Netz war an der Stelle der früheren Gallenblase mit der Leber verwachsen, auch Därme waren hier adhärent.“ [Courvoisier]. Ferner machte Zambeccari noch ein zweites Experiment, welches von Loreta, der den ersten Versuch citiert, nicht erwähnt wird. Courvoisier hat dasselbe einem alten medizinischen Journale entnommen: „Ligatur des Gallenblasenhalses bei einem Hunde, Abtrennung der Gallenblase vor der Ligatur; die Blase bleibt aber mit der Leber in Verbindung; Bauchnaht; nach zwei Tagen Heilung. Wiedereröffnung des Bauches am lebenden Hunde nach einiger Zeit, Befund ohne Besonderheiten; Exstirpation der Gallenblase, Tod an Peritonitis.“ 1672 erwähnt Pechlin die 1667 in Leyden ausgeführten Tierversuche seines Freundes Teckop, bestehend in Unterbindungen des ductus cysticus und Exstirpationen der Gallenblase an Hunden ohne Mitteilung des Endresultates. Es folgen darauf die Versuche von Ettmüller, Malpighi, Tauber, Verhejen und Sart, welche durchweg nur den Gang ihrer Experimente ohne Berücksichtigung der Dauerwirkung beschrieben haben. Vielleicht haben sie garnicht versucht, die operierten Tiere am Leben zu erhalten, vielleicht erschien ihnen auch der Befund nach dem Eingriffe nicht der Mühe der Veröffentlichung wert. Auch die Angaben Bohns über die Ergebnisse seiner Gallenblasenexstirpationen an Hunden sind recht lückenhaft. Etwas genauer hat Seeger die Dauerresultate von zwei Tierversuchen beschrieben, bei welchen er nach doppelter Unterbindung des angestochenen ductus cysticus beide Male bei der Sektion Hydrops der Gallenblase fand.

Die ersten Tierversuche, welche den Zweck verfolgten, Vorläufer gleicher Operationen am Menschen zu sein, waren die von Haller, Herlin, L'Anglas und Duchainois, ferner von Chopart, Bloch und Désault angestellten Experimente. In neuerer Zeit sind wohl in allen grösseren chirurgischen Kliniken und pathologischen Instituten ähnliche Tierversuche gemacht worden, deren Resultate hinlänglich bekannt sein dürften.

Die drei ersten Gallenblasenoperationen am lebenden Menschen, deren wahrheitsgetreue Beschreibung keinem Zweifel unterliegt, sind von Stalpart van der Wiell (1666), Amyand (1738) und Müller (1742) ausgeführt und beschrieben worden. In allen drei Fällen handelte es sich um Eiteransammlungen im rechten Hypochondrium, im Fall 1 und 3 compliciert mit Cholelithiasis. Diese beiden Fälle gingen in langsame Genesung aus, Fall 2 gelangte zur Section infolge einer nicht näher beschriebenen entzündlichen Complication.

Der erste Autor, welcher sich eingehend mit diesem Spezialzweige der Chirurgie befasste, war Jean Louis Petit, der im Jahre 1743 der Pariser Akademie der Wissenschaften eine Arbeit einreichte: Die Berechtigung und Notwendigkeit operativer Eingriffe an der Gallenblase (M. Levy, Diss.). Indessen konnte sich, wie natürlich, Petit noch nicht von der Ueberzeugung emancipieren, dass man nur an der mit der Bauchwand verwachsenen Gallenblase operieren dürfe. Courvoisier hat aus wörtlich citierten Stellen der Petit'schen Arbeit aufs klarste erwiesen, dass sich Lawson Tait im Irrtum befindet, wenn er von Petit behauptet, er habe die Cholecystostomie so ausgeführt, „as it is done now." Im Anschlusse an Petit wagten sich noch Haller, Morand und Sharp an die Operation.

Auch Bloch schlug 1774 vor, durch auf die Haut applicierte, Entzündung erregende Mittel Adhäsionen um die Gallenblase zu erzeugen in der Meinung, dass auf die Bauchhaut gelegte Canthariden, Meerrettich oder Zwiebeln geeignet seien, das Peritoneum zur lokalen Entzündung und consecutiven Adhäsionsbildung zu veranlassen. Chopart und Désault rieten, die Bauchwand nicht auf einmal zu durchtrennen, sondern in mehreren Sitzungen schichtweise, vielleicht um den Abschluss des zu eröffnenden Teiles der Bauchhöhle gegen das übrige Abdomen durch reactive Wundrandentzündung zu erreichen, was kaum je gelungen sein dürfte. August Gottlieb Richter in Göttingen punktierte die Gallenblase und liess die Kanüle liegen, ein Verfahren, welches schon eher als das vorige Aussicht auf Erfolg haben konnte.

Im Anschlusse an eine Arbeit von Good (1825), welcher Recidive der Cholelithiasis nach fast allen bisherigen Operationen in Erfahrung brachte, erklärten die bekanntesten Chirurgen seiner Zeit, wie Sabatier und Morgagni, die ganze Gallenblasenchirurgie in die Acht, und vor der Stimme dieser ersten Autoritäten traten selbst die besten Freunde des so jungen Zweiges der Chirurgie in den Hintergrund. Volle 20 Jahre ruhte das Thema vollständig. Da trat 1846 auf dem 8. Congrès des savants italiens ein Dr. Rossi mit dem Vorschlage einer „Cystofelleotomia" hervor, fand jedoch wenig Beifall. Ob er die Operation je selbst gemacht hat, oder ob es bei dem Vorschlage geblieben ist, ist mir unbekannt.

Im Jahre 1859 hielt Thudichum in der Londoner medizinischen Gesellschaft einen Vortrag: On the pathology and treatment of gall-stones. Wenn indessen Kleiber in seiner Dissertation die Meinung vertritt, Thudichum habe unabhängig von Adhäsionen operieren wollen, so ist er insofern im Irrtume, als durch die Einnähung der Gallenblase 6 Tage vor der Steinzertrümmerung oder -extraktion ja gerade die denkbar vollkommensten Adhäsionen geschaffen werden sollten. Denn auch Thudichum stand natürlich auf J. L. Petits Standpunkte: „L'ouverture de la vésicule du fiel, sans adhérence, est toujours une maladie mortelle." Es war ja dies in der vorantiseptischen Zeit der einzige Grundsatz, von dem die Chirurgie der Gallenblase in der Hand gewissenhafter Operateure überhaupt ausgehen konnte. Die Methode Thudichums entsprach durchaus der heute von Riedel besonders befürworteten 2-zeitigen Cholecystostomie.

Da kam das Listersche Verfahren auf und brachte in das hier zu behandelnde Gebiet, wie in die ganze Chirurgie überhaupt einen Umschwung, wie ihn wohl kein Gebiet der Wissenschaft in so wenigen Jahren und so vollständig jemals erlebt hat.

Zu Unrecht schreibt Levy in seiner Dissertation die erste nach Listerschen Prinzipien ausgeführte Operation an der freien Gallenblase Marion Sims (1878) zu. Schon 11 Jahre

vor letzterem machte Bobbs in Amerika die einzeitige Cholecystostomie, während Sims allerdings das Recht der Priorität für Europa behauptet und die Bobbs'sche Veröffentlichung wohl nicht gekannt hat. Es entsprach das Verfahren von Sims Cholecystotomie getauft, etwa der „natürlichen Cholecystotomie" oder Cholecystostomie nach Punktion und Aspiration des flüssigen Gallenblaseninhaltes. Der von Marion Sims operierte Patient kam bald post operationem ad exitum, indessen ergab die Obduktion keine Peritonitis. Auch die übrigens nach Langenbuch unvollendet gebliebenen Operationen von Blodgett und Brown endeten binnen Kurzem letal. Das erste glückliche Resultat hatte Kocher unabhängig von Sims bei mannskopfgrossem Empyem der Gallenblase zu verzeichnen. Lawson Tait operierte noch 78 einen Fall mit gutem Ausgange, während die Patienten von Keen und Ransohoff nach kurzer Zeit zu Grunde gingen. Lawson Tait brachte die erste Statistik im Jahre 1886 und zwar über 30 Gallenblasenoperationen mit nur 2 Todesfällen aus accidentellen Ursachen. 1889 veröffentlichte er 55 Fälle, in welchen die obigen 30 mit einbegriffen sind, mit 3 Todesfällen. Courvoisier wies ihm jedoch nach, dass 8 oder 9 Patienten kurz nach der Operation ad exitum kamen.

Die „ideale Cholecystotomie" (Lawson Tait), die Versenkung der wieder völlig vernähten Gallenblase, von Courvoisier Cholecystendyse benannt und 1884 zuerst mit glücklichem Ausgange ausgeführt, wurde von Meredith 1885 beschrieben, welcher ebenso wie Gross je einen Fall unglücklich operiert hatte. Die erste Angabe dazu hat Spencer Wells als Gast von Meredith gemacht.

Die erste auf richtige Diagnose gegründete Cholecystostomie (Courvoisier), mit recht schlecht gewähltem Namen auch „natürliche" Cholecystotomie im Gegensatze zur „idealen" benannt, wurde mit glücklichem Erfolge in zwei Zeiten von König in Göttingen 1882 ausgeführt.

In dasselbe Jahr fällt auch die Angabe, erste Ausführung und Publikation der Cholecystektomie durch Langenbuch,

eine Operation, die schon 1767 Herlin aufs wärmste empfohlen hatte. Bald nach Langenbuch gelang die Exstirpation der steinkranken Gallenblase auch Courvoisier, Riedel und Thiriar.

Noch ein drittes bemerkenswertes Ereignis zeitigte das Jahr 82 auf unserem Gebiete, die erste Cholecystenterostomie, deren Erfindung ein Verdienst von Winiwarters ist, welcher dieselbe auch zuerst ausführte. Ihm folgten in kurzer Zeit Monastyrski mit einer letal, Kappeler und Socin mit je einer in Genesung ausgehenden Operation. Tilling in St. Petersburg schreibt irrtümlich Monastyrski die Priorität der Cholecystenterostomie zu.

Die erste Cholecystektomie mit vorheriger Unterbindung des ductus cysticus gelang Zielewicz 1888 und im gleichen Jahre führte Terrier die von Campaignac, einem Schüler Langenbuchs, angeregte Resection der Gallenblase aus.

Die Cholecystopexie, eine Abart der „idealen" Operation ist von Czerny 1888 in Deutschland eingeführt worden. Sänger und Wölfler modifizierten die Cholecystendyse noch etwas anders.

Die ersten Cholecystopexien überhaupt, die neuerdings auch von Riedel befürwortet werden, sind von Parkes und Carmalt angegeben und gemacht worden. Die Abkapselung der Gallenblase gegen die freie Bauchhöhle durch Heranziehung des omentum majus ist ein von Courvoisier gelehrtes Verfahren. Landerer (1886) eröffnete die versteckt liegende Gallenblase zum ersten Male durch die Lebersubstanz hindurch, während Lauenstein den ersten Gallenstein — in zwei Sitzungen — aus der Leber selbst entfernt hat.

Mayo Robson hat 1891 die Cholecystolithotripsie angegeben, ein von Kehr als unsicher und wegen der stets folgenden Koliken unnötig grausam verdammtes Verfahren.

Ein direktes Eingehen auf Steine, welche in den Gallengängen eingekeilt sitzen, empfahl Lawson Tait für den ductus cysticus, Langenbuch für den ductus choledochus in der Choledocholithotripsie. Sollte eine solche unmög-

lich sein, so solle man nach Langenbuch die einfache Choledochotomie mit Naht und Versenkung, oder die Choledochoduodenostomie, event. die Hepatostomie oder Hepatoenterostomie machen. Für die letzte, wahrscheinlich auch für die vorletzte Methode ist es bei dem Vorschlage geblieben, die Choledochoduodenostomie ist mehrfach ausgeführt, die ideale Choledochotomie sogar allgemein acceptiert worden. Die Hepaticotomie stammt von Kocher, die Cysticotomie mit Cholecystendyse hat in Küster, mit Cholecystektomie in Lindner ihren Erfinder zu sehen, Kehr combiniert sie mit Cholecystostomie, der von ihm ja überhaupt bevorzugten Operation.

Ohne Eröffnung der Gallenblase wurde die Cysticotomie 1894 von Greiffenhagen in Reval glücklich ausgeführt.

# II. Teil.

## Indicationsstellung zum operativen Eingriffe. Operationsmethoden.

Wohl auf keinem Gebiete der klinischen Medizin berühren sich die Wirkungskreise der inneren Aerzte und der Chirurgen so nahe, gehen so in einander über, wie auf dem der Gallensteintherapie. Bei dem geringen Prozentsatze der Dauerheilungen einerseits, bei den grossen Gefahren und vielfachen Misserfolgen andererseits, welche die Chirurgie der Gallenwege noch bis vor 15 Jahren etwa aufzuweisen hatte, hat sich ein heute nicht mehr berechtigtes Misstrauen gegen die operative Therapie der Gallensteinkrankheit überhaupt bei vielen praktischen Aerzten und selbst bei manchen inneren Klinikern festgesetzt.

In seinem klassischen Buche: „Die chirurgische Behandlung der Gallensteinkrankheit" klagt Kehr bitter über „die ablehnende Beurteilung, welche von vielen inneren Klinikern und praktischen Aerzten ihnen — i. e. den Bemühungen der Chirurgen — zu Teil wird." Er schreibt dieses Verhalten dem Umstande zu, dass infolge der langen symptomenlosen Zeiträume, welche vielfach im klinischen Bilde der nur intern behandelten Cholelithiasis figurieren, eine Dauerheilung vorgetäuscht wird, welche den Arzt veranlasst, die Prognose der Krankheit weit günstiger zu stellen, als sie der Chirurg aus seinen Erfahrungen bestätigen kann. Kehr meint, die Fälle zufällig glücklicher Naturheilung würden stets auf Rechnung der internen Therapie gesetzt, und Courvoisier bezeichnet als schlimmsten Gegner guter Erfolge bei Gallensteinoperationen das Zögern seitens der Hausärzte, eine Frühoperation anzuraten. Dann kämen die Patienten vielfach erst zum Chirurgen, wenn es zu einem Eingriffe zu spät oder doch recht spät sei. Wenn auch nicht anzunehmen

ist, dass irgend ein Arzt heute noch auf Bucklers Standpunkte steht, dass die Gallensteinoperation an Gefährlichkeit der Eröffnung des vierten Hirnventrikels gleichstehe, und dass die Behandlung der Cholelithiasis auf ewige Zeiten ein Reservatrecht der inneren Medizin bleiben müsse, so ist doch die Auffassung der Laparotomieen jeder Art seitens der Nichtchirurgen noch vielfach eine so ängstliche, dass sich die meisten Aerzte nur durch momentan vitale Indicationen bestimmen lassen, dem Kranken die Operation anzuraten. Und doch sind die Gallenblaseneingriffe gar nicht so viel gefährlicher als andere in Narkose auszuführende Operationen. Einen klaren Beweis dafür liefert eine an einem 11jährigen Ossetenknaben sogar ambulatorisch vorgenommene Cholecystostomie mit glücklichem Ausgange, welche Poljakoff in dem Wladikawkas'schen Kriegshospital im Jahre 1892 vornahm, als der Patient schon stark collabiert war; es handelte sich um Ektasie der Gallenblase durch Hydrops nach einer Schussverletzung, welche 6 Monate zurücklag.

Courvoisier fasst in seinen „casuistisch-statistischen Beiträgen zur Chirurgie der Gallenwege" seinen Standpunkt betreffend Indicationsstellung wie folgt zusammen:

„Der operativen Therapie sind nur solche Fälle von Erkrankungen der Gallenwege zu unterwerfen, in welchen:

a. die Beschwerden schon lange bestehen, fortwährend sich steigern und aller internen Medication trotzend einen unerträglichen Zustand, Arbeitsunfähigkeit, Bettlägerigkeit etc. herbeigeführt haben (hartnäckige Gallensteinleiden aller Art),

b. die Beschwerden von nicht langer Dauer und nicht heftig, aber sicher durch keine interne Medication zu beseitigen sind (anhaltender Choledochusverschluss; Hydrops, Empyem, Fisteln, Carcinom der Gallenblase),

c. die Beschwerden erst kurze Zeit bestehen, aber Lebensgefahr im Verzuge liegt (Verletzungen, ulcerative Perforationen der Gallenwege).

Kehr will die Grenzen eines chirurgischen Eingriffes sehr viel weiter gesteckt wissen:

Bei den Formen der Cholelithiasis, welche Koliken mit Icterus und Abgang kleiner Concremente zeigen, sowie bei sehr Fettleibigen und Diabetikern dringt er nicht auf Operation, empfiehlt sie aber. Bei „diffuser eitriger Cholangitis, vorgeschrittener Perforationsperitonitis und umfangreichen Carcinomen“ lehnt Kehr jeden Eingriff ab. Sämtliche übrigen Fälle von Gallensteinkrankheit verlangen nach seinen Ausführungen kategorisch die Operation und zwar so früh wie möglich.

Riedel formuliert in seinen „Erfahrungen über die Gallensteinkrankheit mit und ohne Icterus“ seinen Standpunkt zur Indicationsfrage etwa folgendermassen:

„Wenn dem Kolikanfalle mit Icterus länger dauernde Störungen vorangingen und dann Koliken ohne Icterus folgen, so ist die Operation so schleunig wie möglich indiciert, damit nicht die Steine aus der Blase in die Tiefe wandern. Unbedingte Indication bieten Gallensteinkoliken ohne Icterus und Gallensteine mit dauernden Störungen ohne Kolik, ferner hartnäckiger Icterus.

Hat der Kranke auch nur einen einzigen Anfall von Gallensteinkolik gehabt, sind auch Jahre seitdem verflossen, — findet sich bei ihm eine prall gefüllte, frei unter der Leber herausragende oder unter einem zungenförmigen Fortsatze versteckte Gallenblase, so muss er operiert werden, da jeder neue Tag einen Anfall bringen kann.“

Auch Langenbuch, obwohl zugleich innerer Kliniker, bekennt sich als unbedingten Anhänger der Frühoperation. Er spricht sogar dem inneren Arzte jedes Recht ab, die Cholelithiasis ohne Hinzuziehung eines Chirurgen zu behandeln, da die wenigen überhaupt zulässigen internen Verordnungen — er gesteht gar keine rein innere Behandlung zu — vom Chirurgen ebensogut getroffen werden können, und den eventuell wirklich ohne Operation Geheilten durch einen frühzeitigen Eingriff viele Leiden und Schmerzen erspart werden könnten.

Körte will das operative Verfahren eingeleitet wissen:

1. bei häufig wiederholten Gallensteinkoliken ohne Nutzen der internen Therapie;

2. bei nach dem Anfalle zurückbleibenden Tumoren der Gallenblase;
3. bei zurückbleibender Empfindlichkeit und Vergrösserung der Gallenblase;
4. bei Fieber, Schmerz, Schwellung (Eiter!);
5. bei Choledochusobstruction.

A. A. Ignatow leitet in einer sehr breit angelegten Arbeit aus der Litteratur, nicht aus eigener Erfahrung, auf Grund von 218 operierten Fällen einige Indicationen ab:

Intensiver Schmerz und Anzeichen von Undurchgängigkeit des ductus cysticus oder choledochus. Ferner sei in allen verschleppten Fällen die Operation indiciert.

Von inneren Klinikern verzichtet der Amerikaner Webster namens der inneren Medizin vollständig auf die Therapie der Gallensteinkrankheit und nennt die interne Behandlung derselben einfach illusorisch.

J. Kraus sen. in Karlsbad will dagegen mit der Operation warten, bis eine „vitale" Indication eintritt.

## Operationsmethoden.

Bei der Darstellung der verschiedenen heute geübten Verfahren bei den Gallenblasenoperationen habe ich mich in der Anordnung der Methoden im Wesentlichen nach dem Werke von Langenbuch: „Chirurgie der Leber und Gallenblase" gerichtet.

### Punction der Gallenblase.

Die Punction durch die Bauchdecken hindurch wird als eine gefährliche und unnütze Spielerei wohl von allen Autoren heute verworfen. Als warnendes Beispiel führt Langenbuch den Fall von Harley an, der mit tödlicher Peritonitis endete, worauf Harley auch noch 1889 seine Methode als „adopted" empfahl, indes kein Gehör fand. Er selbst bezeichnet den Einstich einer 6 Zoll langen Nadel zwischen Nabel und Leberrand als „easy and safe". Pepper, Luton, Thomas Whittacker, Ransohoff, Keen, Terrillon, Bartholow und Campbell haben die Punction zu diagnostischen Zwecken

angewendet. Courvoisier verurteilt auch die von Langenbuch geduldete Punction bei eröffneter Bauchhöhle ohne nachfolgende Eröffnung der Gallenblase, da durch die Stichöffnung leicht Gallenblaseninhalt, möglicherweise infectiöser Natur ausfliessen und tödliche Peritonitis hervorrufen könne.

### Eröffnung der adhärenten oder abscedierenden Gallenblase.

Das Operieren lediglich an der adhärenten Gallenblase ist das Verfahren der Vergangenheit, der Zeit vor Lister. Es wird übrigens kaum häufig die Diagnose auf Adhärenz der Gallenblase vor dem Hauptschnitt zu stellen sein, sondern man wird sie bei der Incision finden. Adhäsionen hervorrufen zu wollen, um ganz sicher extraperitoneal operieren zu können, bedeutet einen Rückschritt und ein Misstrauensvotum gegen die heutige Technik. So beurteilen eine grosse Anzahl von Autoren die 2 zeitige Cholecystostomie, welche weiter unten zur Beschreibung kommt. Die Behandlung der abscedierenden Gallenblase richtet sich nach den allgemeinen chirurgischen Grundsätzen der Abscesstherapie.

### Cholecystolithotripsie.

Die Zertrümmerung der Steine in der uneröffneten Blase ist von Mayo Robson angegeben und wohl auch nur von ihm ausgeführt worden. Sie wird von Langenbuch aufs Schärfste verurteilt, Courvoisier erwähnt sie garnicht.

### Cholecystendyse. (Ideale Cholecystotomie).

Die Naht und Versenkung der Gallenblase nach Entfernung der Steine gipfelt in dem Bestreben, die Bauchorgane vor Schluss der Bauchhöhle möglichst in die ihnen von der Natur gegebene Lage wieder zurückzubringen und so die denkbar günstigsten Heilungsbedingungen zu schaffen.
Sie wird von den meisten Operateuren nur dann zur Anwendung gebracht, wenn man

1. annehmen kann, dass man wirklich alle Concremente entfernt hat,

2. wenn die Wände der zu verschliessenden Gallenblase nicht so schwere Veränderungen zeigen, dass ein Halten der Nähte resp. eine restitutio der Schleimhaut ad integrum unwahrscheinlich oder unmöglich ist,
3. wenn der Inhalt nicht eitrig ist.

Die Technik ist nach Langenbuch wie folgt:

Die Blase wird durch einen nicht zu langen Schnitt über die Kuppe eröffnet, hierauf erfolgt die Extraction der Steine, eine Nachprüfung der Blase und Gänge durch Finger oder Sonde (Kehr) oder durch den Katheter nach Terrier, Dally und Délagénière, dann Verschluss der Gallenblase durch Lembert-Czerny'sche Naht und Versenkung derselben. Bauchdeckennaht mit oder ohne Einlage von Jodoformgaze. Besondere Anhänger dieser Operation sind Bogajewski und Rose, der in seinen „Beiträgen zur conservativen Chirurgie" die ideale Operation geradezu als die einzig richtige hinstellt, die Sondierung der Gänge sehr empfiehlt und die Cholecystektomie nur für bösartige Neubildungen reserviert wissen will.

Auch an der Breslauer Klinik ist die Cholecystendyse mehrfach ausgeführt worden. (S. Teil III.)

Slajmer publicierte 1890 eine 2zeitige ideale Cholecystotomie, welche auch in Wölfler einen Anhänger fand und 1891 von West Hughs bei Empyem und Gallensteinen mit bestem Erfolge ausgeführt wurde. Délagénière zog die Gallenblase durch einen Schlitz im musculus rectus abdominis nach dem Vorbilde der Hacker'schen Gastrostomie, ein Verfahren, das von Langenbuch als gefährlich und unnütz abgethan wird, da es das Organ zu schweren Zerrungen unterwerfe.

Loreta schaltet bei seiner „Colecistorafia" die zu versenkende Gallenblase aus, ohne sie zu entfernen und hat gute Erfolge zu verzeichnen.

Die Cholecystopexie nach Parkes und Carmalt mit Schluss der Bauchwunde, nach Czerny, Langenbuch und Socin ohne denselben besteht darin, dass die Gallenblase vor der Eröffnung oder nach dem Verschluss an die Ränder der Bauchwunde angenäht wird. Riedel modificiert sie

durch Bildung des von ihm angegebenen Peritonealtrichters. Es ist dies ganze Verfahren dictiert worden von der Furcht, die Naht könne platzen oder doch insufficient werden, der Inhalt der Gallenblase sich in die Bauchhöhle ergiessen und tödliche Peritonitis hervorrufen, eine Befürchtung, welche Langenbuch geradezu als einen Hauptgrund zur Verwerfung der idealen Operation überhaupt bezeichnet. Aber abgesehen davon, dass nicht inficierte Galle dem Peritoneum überhaupt nichts schadet, wie man aus der Arbeit von Arbuthnot Lane: „Retention of a considerable quantity of bile in the peritoneal cavity for 5 weeks" ersehen kann und man bei wahrscheinlich inficiertem Inhalt der Gallenblase die Cholecystendyse im allgemeinen nicht machen wird, ist ein Aufgehen der Gallenblasennaht ohne äussere Ursache nach Martig nur einmal, nach Courvoisier überhaupt noch nicht beobachtet worden. Kehr verwirft die ideale Operation in jeder Form, da dem Operateur die Möglichkeit genommen sei, das Innere der Gallenblase noch nach der Operation zu kontrolieren und eventuell therapeutisch zu beeinflussen.

In der Breslauer königlichen chirurgischen Universitätsklinik wird die Cholecystendyse von Herrn Geheimrat Professor Dr. Mikulicz gewöhnlich folgendermassen ausgeführt:

Nach Eröffnung der Bauchhöhle wird die Gallenblase aus der Wunde hervorgezogen, ringsum sorgfältig mit sterilen Tüchern gegen die Peritonealhöhle abgeschlossen und an der Kuppe eröffnet. Die darin enthaltenen Concremente werden mit dem Gallensteinlöffel oder der Gallensteinzange nach Mikulicz extrahiert. Hierauf folgt die manuelle Abtastung und Sondierung der Gänge. Findet sich nun die Gallenblasenwand relativ gesund, so wird dieselbe, event. unter Resection, mit einer tieferen Etage von Catgutnähten und einer zweiten oberflächlichen von Seidennähten verschlossen; auf der Nahtlinie wird dann mit einer Catgutsutur ein Jodoformgazebeutel befestigt, dessen Zipfel zu dem offengelassenen oberen Wundwinkel der Bauchwunde herausgeleitet werden; der Rest der Bauchwunde wird durch typische Naht in 3 Etagen verschlossen. So hat, falls wirklich ein-

mal nach wenigen Tagen Symptome der von Kehr und Lawson Tait so sehr gefürchteten übersehenen Steine sich einstellen, die Gallenblase einen Zügel, an dem sie leicht hervorgezogen werden kann. Ausserdem wird jeder Tropfen Flüssigkeit aus einer etwa insufficient werdenden Blasennaht von der Jodoformgaze sofort aufgesogen und unschädlich gemacht. Es vermeidet diese Methode eine Zerrung der Gallenblase mit eventueller Abknickung des ductus cysticus oder choledochus, wodurch die schon vorhandene entzündliche Reizung der Schleimhaut des gesamten Gallensystems erheblich erhöht, die Heilung erschwert würde. Ganz besonders treten diese Uebelstände hervor bei der „lumbaren Cholecystotomie" mit Vernähung der Gallenblase in der Lendengegend; ein Verfahren, welches von Ewing Mears und Reboul empfohlen worden ist. Zu Gunsten der Cholecystendyse spricht auch die Statistik von Courvoisier, welcher bis zum Jahre 1890 33 derartige Operationen mit 25 Dauerheilungen anführt.

### Einzeitige Cholecystostomie.

Die einzeitige Cholecystostomie wurde von Lawson Tait „natürliche Cholecystotomie" getauft, eine Bezeichnung, gegen die viel gekämpft wurde und noch wird, da sie den Hauptpunkt des Verfahrens, die Fistelbildung, nicht berücksichtigt und da gerade hierbei die natürlichen Verhältnisse mit am stärksten verändert werden.

Nachdem lange Jahre die Operation fast nur in England und Amerika ausgeführt worden war, bürgerte sie sich sehr allmählich auch in Deutschland ein. Ihr Hauptvertreter ist Kehr. Er veröffentlichte 1896 124 einzeitige Cholecystostomieen ohne Todesfall, allerdings nicht durchweg ohne Recidiv. Die Operation wird von Kehr wie folgt ausgeführt:

Nach Eröffnung der Bauchhöhle orientiert sich der Operateur zuerst über die Verhältnisse am ductus cysticus und choledochus. Adhäsionen werden mit dem Finger event. mit Cooper'scher Schere oder Messer zwischen 2 Ligaturen durchtrennt. Er ist übrigens wohl der einzige Autor, der den Paquelin als nicht zu einer aseptischen Laparotomie ge-

hörig verwirft. Bei vielen Fällen aus der chirurgischen Klinik zu Breslau hat er recht gute Dienste geleistet, ohne je der Asepsis Eintrag zu thun. Bei besonders festen Adhäsionen, welche den Verdacht auf in ihnen verborgene Communicationen mit dem Darme erwecken, wird das ganze Gebiet mit Gazekompressen umpolstert und die Stränge zwischen 2 Klemmen durchtrennt. Nun wird der Blaseninhalt mit dem Dieulafoy aspiriert und der Stich mit Gaze bedeckt. Bei sehr grosser Gallenblase oder Riedel'schem zungenförmigen Leberfortsatz kann die Gallenblase gleich herausgewälzt und incidiert werden. Dann werden 2 Fadenschlingen durch die Wundränder geführt und die Gallenblase daran gehalten, während die etwa sichtbaren Steine mit Kornzange oder Löffel extrahiert werden. Darauf excidiert man etwa ulcerierte Stellen der Blasenwand und vernäht die Wundränder mit dem Rande der Bauchwunde, so zwar, dass Fascie und Peritoneum einerseits mit Serosa und Muscularis andererseits vereinigt werden; dann führt man ein langes dickes Drainrohr in die Gallenblase und umpackt es mit steriler Gaze. Schluss der übrigen Bauchwunde, Verband.

Für das Verfahren spricht die von Kehr und Riedel besonders betonte Möglichkeit einer weiteren Kontrolle der Gallenblase und -gänge, sowie der lokalen Behandlung ihrer Schleimhaut, und so wird man sie meist da anwenden, wo Eiter oder doch verdächtiger Inhalt sich in der Blase befindet. Dagegen werden vor allem die viel längere Heilungsdauer und die Belästigung der Kranken durch die Fistel, sowie das häufige Persistieren der letzteren aufgeführt.

Darüber werden sich aber die meisten Autoren einig sein, dass die Cholecystostomie, immer einzeitig, ein Verfahren ist, welches bei allen Fällen mit eitrigem oder infectionsverdächtigem Material in der Gallenblase, wo sehr hohes oder andauerndes Fieber besteht, das angezeigte ist, falls nicht aus irgend einer accidentellen Ursache die Exstirpation in Frage kommt. Häufig wird in solchen Fällen die Cholecystostomie wohl indiciert, aber in der beschriebenen Form aus lokalen Ursachen unmöglich sein. Sei es, dass die Gallenblase zu klein ist, sei es, dass sie zu hoch hinter

der Leber verborgen liegt oder auf Grund sonstiger topographischer Verhältnisse nicht in die Bauchwunde gebracht werden kann, ohne erheblicher Zerrung zu unterliegen.

Für solche Fälle beschreibt Langenbuch eine von Landerer zweizeitig ausgeführte Operation. Letzterer nähte das die Blase bedeckende Stück Leber in die Wunde ein und ging nach 16 Tagen mit dem Troikar durch das Lebergewebe in die mit Eiter und Steinen gefüllte Gallenblase ein, erweiterte den Stichkanal mit dem Paquelin und drainierte, behielt aber eine Schleimfistel zurück. Langenbuch empfiehlt das Verfahren neben der Cholecystektomie. Gerade für solche Fälle eignet sich indessen besonders die von Herrn Geheimrat Mikulicz 1892 zuerst ausgeführte Cholecystostomie ohne Naht, welche von Dr. Fuchs in Kreuzburg (Oberschl.) im vorigen Jahre zuerst beschrieben wurde auf Grund einer von Herrn Geheimrat Mikulicz daselbst ausgeführten Operation. Die Beschreibung der Technik entnehme ich inhaltlich der klinischen Krankengeschichte des ersten in der Breslauer Klinik in dieser Weise operierten Falles:

Nachdem ein Stück der stark verdickten Blasenwand exstirpiert worden war, wurde der Rest derselben vollständig mit Jodoformgazebeuteln austamponiert, dieselben aus der Wunde herausgeleitet und an dem Bauchwundrande mit Silbernähten befestigt. Ober- und unterhalb der Tampons wurde die Bauchwunde geschlossen. Vier Wochen nach der Operation konnte die Patientin mit einer kleinen, rein granulierenden Wundfläche nachhause entlassen werden und ist seitdem, seit fast 3 Jahren, wie mir der Hausarzt freundlichst mitteilte, völlig gesund.

Es vermeidet diese Methode das Eingehen durch die Lebersubstanz, noch dazu in einer Gegend, die man weder mit dem Auge noch dem Finger kontrolieren kann, wie es bei Landerer's zweizeitiger Operation der Fall ist, und bietet bei der ausgiebigen Tamponade nicht die geringste Gefahr für das Peritoneum. Auch dürfte die Durchleitung von vielfach hoch virulentem Eiter durch die so stark vascularisierte Lebersubstanz sich nicht als so ganz ungefähr-

lich darstellen und die Möglichkeit einer consecutiven Lebereiterung nicht ganz auszuschliessen sein. Ueber Leberresection bei Cholecystektomie s. diese.

### Zweizeitige Cholecystostomie.

Die Begeisterung Riedels für das zweizeitige Verfahren wird nur von wenigen Autoren geteilt. Ist es ja doch der Ausfluss der Furcht, bei offener Peritonealhöhle zu operieren.

Die Technik der Operation ist etwa die, dass im ersten Akte die emporgezogene Gallenblase mit allseitig abgelösten Peritoneallappen vernäht wird, so dass sich ein Kanal bildet, dessen obere Wand die Leber, dessen Boden und Abschluss die Gallenblase bildet. Es wird nun die Stelle des zukünftigen Einstiches durch einen schwarzen Faden bezeichnet und der Kanal austamponiert.

Zu den entschiedensten Gegnern dieses Verfahrens gehört Kehr, der die überaus grossen Schwierigkeiten, welche dem Operateur bei der zweiten Sitzung entgegenstehen, an einem seiner drei zweizeitig operierten Fälle in klares Licht stellte.

Als Indication für das Riedel'sche Verfahren gilt den meisten Autoren nur der Umstand, dass die Operation wegen drohenden oder eingetretenen Collapses des Patienten unterbrochen oder schneller beendigt werden muss, als es die Vollendung der einzeitigen Operation erfordert. Eine Möglichkeit, sich bei der zweiten Sitzung noch über die bestehenden Verhältnisse an den Gallengängen, an Pylorus, Leber, Duodenum, Pancreas zu orientieren, was Kehr als conditio sine qua non bezeichnet, wird von fast allen Autoren als ausgeschlossen bezeichnet.

### Cholecystenterostomie.

Die von Nussbaum angeregte, von v. Winiwarter zuerst ausgeführte Anastomosenbildung zwischen der Gallenblase und den Organen des Intestinaltractus ist eine künstliche Nachahmung der sogenannten Naturheilung der Gallensteinkrankheit, d. h. des Durchbruches von Gallensteinen in

durch lokale Peritonitis adhärente Darmschlingen oder den Magen. In Deutschland haben Czerny und Körte dies Verfahren zuerst ausgeführt. (Langenbuch.)

Die Technik der Operation ist etwa dieselbe wie bei der Gastro-Enterostomie oder der Entero-Enterostomie mit all ihren Variationen. Der Murphy'sche Anastomosenknopf ist 17 mal von Murphy selbst, je 1 mal von Moffat und Roger angewendet worden. Gewöhnlich wird zu der Anastomosenbildung eine Ileumschlinge herangezogen. Hier und da ist auch Colon, Duodenum oder Magen zur Benutzung gelangt.

Die Operation ist an der Breslauer Klinik zweimal ausgeführt worden, aber nicht wegen Gallensteinen, sondern wegen Carcinomes des Pancreaskopfes. Die betreffenden Fälle sind in der Inauguraldissertation von Michishige Takayasu veröffentlicht; einen dritten glücklich verlaufenen Fall hat Herr Geheimrat Mikulicz kürzlich in der Privatpraxis operiert.

Als Hauptnachteil dieses Verfahrens wird wohl allgemein die Möglichkeit, ja Wahrscheinlichkeit der Einwanderung von Eitererregern vom Darme aus in die Gallenwege angesehen. Besonders kommt dabei das bacterium coli commune in Betracht. Kommt es schon bei normalen topographischen Verhältnissen vor, dass Colibacillen durch die enge Pforte des ductus choledochus in die Gallenblase einwandern, wieviel leichter wird dasselbe bei künstlich geschaffener breiter Communication, namentlich mit dem Colon, der Fall sein können.

Indication für die Operation kann nach Meermann sein:

1. Ein nicht steiniger inoperabler Verschluss des ductus choledochus, wie Carcinom des Ganges selbst oder am häufigsten des Pancreaskopfes,
2. ein Steinverschluss, falls viele Adhäsionen bestehen und Patient eine länger dauernde Operation, z. B. die Choledochotomie, nicht ertragen würde.

Die erste der Meermann'schen Indicationen erkennt auch Hagbert Ström an. Während Quénu die Cholecystenterostomie absolut verwirft, wollen Paturet und Rosenstirn sie viel häufiger gemacht wissen.

### Cholecystektomie.

Die am 14. Juli 1882 durch Langenbuch in Berlin zuerst am lebenden Menschen ausgeführte Exstirpation der steinkranken Gallenblase ist am häufigsten in der Klinik des Erfinders zur Ausführung gelangt. Als Courvoisier 1890 seine „casuistisch-statistischen Beiträge“ veröffentlichte, waren ihm 47 Fälle bekannt, von denen 24 auf Deutschland, 12 auf die Schweiz entfielen.

Am heftigsten wurde das Langenbuch'sche Verfahren 1885 von Stauff angegriffen, auch Riedel ist ein entschiedener Gegner derselben. Kehr war anfangs gleichfalls ein abgesagter Feind des Verfahrens, gesteht den Nutzen desselben indes jetzt für gewisse Fälle zu.

Die Technik ist nach Langenbuch etwa folgende:

Man entleert durch Aspiration die Blase und schliesst die Punctionsöffnung mit einer Klemme. Dann fasst man die Mitte der Blase mit der Kornzange. Darauf wird sie von der Leber je nach Möglichkeit stumpf oder scharf abgelöst. Doppelte Ligatur des ductus cysticus mit starken Seidenfäden, Durchtrennung mit dem Paquelin, Vernähung des Stumpfes. Man kann die Blase auch mit rotglühendem Paquelin von der Leber ablösen, was noch den Vorteil der gleichzeitigen Blutstillung hat. Dann wird das ganze Operationsgebiet mit Jodoformgazebeuteln austamponiert, in welche, soweit sie an der Leberwundfläche liegen, Bauschen von Penghawar Yambi eingeschoben werden können. So ist die gefürchtete Nachblutung aufs Sicherste vermieden, welche ja namentlich bei der bekannten hämorrhagischen Diathese Icterischer infolge verhinderter Blutgerinnung die schwerste Gefahr bedeutet, welcher man hierbei zu begegnen hat.

Viele Autoren klagen über den Uebelstand, der durch das häufige Abgleiten der Cysticusligatur hervorgerufen wird und schon oft zu tödlicher Peritonitis geführt hat. Es wird sich deshalb für manche Fälle empfehlen, in den ductus cysticus ein dickes Drainrohr einzuführen und nach aussen zu leiten.

Als Contraindication stellen Langenbuch und Kehr den inoperablen Choledochusverschluss hin, da sonst dauernde Gallenfisteln entstehen.

Kehr fasst die Indication wie folgt:

„Wenn die Gallenblase ulceriert, fistulös entartet, die Schleimhaut geschwunden oder verkalkt, der Cysticus obliteriert ist, so hat die Erhaltung der Gallenblase keinen Zweck. Ich entferne sie, es sei denn, dass sich der Ectomie unüberwindliche Schwierigkeiten in den Weg stellen.“ Heute macht wohl fast jeder Operateur die Ectomie in ihm geeignet scheinenden Fällen, aber kaum einer hat die Indication so ausgedehnt wie der Erfinder. Er lässt nur die eine oben erwähnte Contraindication gelten, alle anderen Fälle ectomiert er.

Nach Kehr soll man stets vorher cystostomieren, was den Vorteil haben mag, dass man dadurch ein plötzliches Einreissen der Blase bei der Ablösung zu unbequemer Zeit vermeiden kann.

### Resection der Gallenblase.

Die „partiale Ectomie“ (Langenbuch) ist keine Operation sui generis, sondern kann ein Teil jeder conservativen Operation an der Gallenblase sein. Sie empfiehlt sich besonders bei sehr grosser oder an ganz circumscripten Stellen ulcerierter Gallenblase und wird dann besonders gern mit der Cholecystendyse combiniert.

### Operationen an den Gängen.

Für die Cysticotomie und Choledochotomie lässt sich als Indication einfach das Vorhandensein eines nicht durch leichten Druck in Blase oder Darm verschieblichen Concrementes aufstellen. Man schneidet direkt auf den Stein ein, entfernt ihn und verschliesst den Gang wieder. Nur nach Cholecystektomieen wird man gut thun, die Gallengänge ohne Naht zu tamponieren, da bei der schweren Erkrankung der Gallenwege die Drainage viel für sich hat.

### Choledocholithotripsie.

Das Zerdrücken der Steine im uneröffneten Gange zählt wohl nur wenige Anhänger. Die meisten Autoren sind sich darüber einig, dass kein Operateur ohne Kontrolle der Augen garantieren kann, dass wirklich alle Steintrümmer in den Darm geschoben sind oder noch abgehen, und das kleinste Teilchen eines Concrementes kann den Anstoss zu einer Steinbildung und somit zu neuen Qualen für den Patienten abgeben.

Dasselbe gilt für die besonders von Bridgin Teale empfohlene Acupunctur von Choledochussteinen.

Sehr selten wird ein Operateur in die Lage kommen, die ungemein schwierige Choledochoduodenostomia interna auszuführen, welche von Kocher und Mac Burney stammt und namentlich von ersterem sehr schön begründet worden ist.

# III. Teil.

## Die an der Breslauer Klinik operierten Fälle.

Im ganzen sind in der Breslauer chirurgischen Klinik von Oktober 1892 bis zum 1. März 1898 38 Gallensteinkranke in Behandlung gewesen, von denen 30 zur Operation gekommen sind. Ich habe die Krankengeschichten sämtlicher Fälle am Schlusse der Arbeit tabellarisch zusammengestellt und nach der Art des an ihnen ausgeführten Eingriffes geordnet, so dass ich im Folgenden an geeigneter Stelle nur auf diese Tabellen verweisen werde.

Es entfallen von den 38 Patienten 31 auf Frauen, 7 auf Männer, also 18,4 % männliche, 81,6 % weibliche Patienten. Zwischen 20 und 30 Jahren standen 2 Frauen, zwischen 31 und 40 Jahren 2 Männer, 15 Frauen, zwischen 41 und 50 standen 1 Mann, 8 Frauen, über 50 Jahre alt waren 4 Männer, 5 Frauen. Die weiblichen Patienten hatten ausser No. 8, der 26jährigen Agnes B. und No. 31, der 33jährigen Therese D. durchweg mehrere partus durchgemacht.

Ich werde in der Beschreibung der Technik einer jeden Gallensteinoperation, wie sie an der Breslauer Klinik geübt wird, vielfach auf schon gesagtes zurückkommen müssen und werde, im Hinblick auf die Beschreibung der Allgemeingut gewordenen Eingriffe im zweiten Teile vorliegender Arbeit, jetzt nur auf die Unterschiede hinweisen, welche die Operationen der Breslauer Klinik von den anderweitig beschriebenen haben.

### Instrumentarium.

Es kommen bei den Gallensteinlaparotomien an der Breslauer Klinik ausser den gewöhnlichen, für jeden Bauchschnitt gebräuchlichen Instrumenten noch solche zur An-

wendung, welche von Herrn Geheimrat Mikulicz zu dem Zwecke der erleichterten Gallensteinextraction angegeben worden sind.

Es sind dies folgende:

1. Der Gallensteinlöffel nach Mikulicz. (Fig. 1) Dies Instrument ist nach dem Prinzipe des allgemein gebräuchlichen scharfen Löffels konstruiert, dessen Abbildung ich des Vergleiches halber danebenstellen will (Fig. 2). Das Gallensteininstrument weicht insofern von seinem Vorbilde ab, als seine Höhlung länger und schmäler, der bei dem scharfen Löffel scharfe Rand bei unserem Löffel stumpf ist; der Stiel ist länger und dünner. Das Instrument trägt an jedem Ende je einen Löffel. Die einzelnen Löffel sind von verschiedener Grösse, vom schmälsten, wenige mm breiten, bis zum stärksten. 4 Doppellöffel bilden so einen ganzen Satz. Das Instrument wird unter den Stein geschoben, und dieser aus seiner Lagerstätte herausgehebelt.
2. Die Gallensteinzange nach Mikulicz. Die Gallensteinzange (Fig. 3) ist nach dem Muster des Forceps der Geburtshelfer gebaut. Die beiden Branchen verbindet auch das Schloss der Naegeleschen Zange Die Löffel des Instrumentes sind durchbrochen. Der eine ist von konstanter Grösse, für den anderen giebt es je nach der Grösse des Steines verschiedene Nummern. Der erstere wird hinter den Stein geführt, darauf mit dem anderen die Zange geschlossen und das Concrement extrahiert. Sie eignet sich besonders für solche Fälle, in denen der Stein in einem Divertikel der Blase oder des Cysticus festsitzt und mit dem Löffel nicht ohne erhebliche Gewaltanwendung entfernt werden kann.
3. Der Gallensteinbohrer (Fig. 4) und der Steinzersprenger (Fig. 5).

   Diese beiden Instrumente kommen zusammen zur Verwendung.

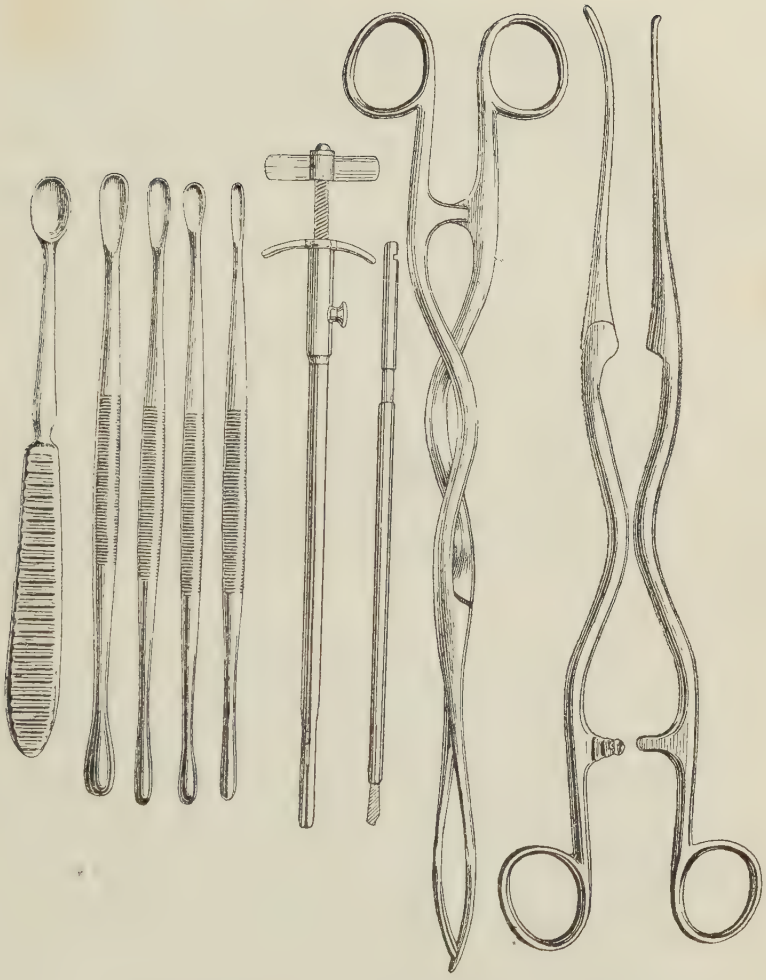

2. 1. a. b. c. d. 5. 4. 3. geschlossen 3. auseinander-genommen.

Der Bohrer wird in den Stein eingebohrt und dann zurückgezogen. In das von ihm geschaffene Bohrloch wird der Steinzersprenger geschlossen eingeführt und darauf durch Anziehen der am unteren Ende befindlichen Mutter die Branchen auseinander getrieben.

Besonders eignet sich dies Paar von Instrumenten für sehr grosse harte Steine, welche im ductus cysticus oder choledochus eingeklemmt und von der Blase aus leicht erreichbar sind. Vielfach wird man mit dem Bohrer allein zur Zersprengung des Steins auskommen, dessen Trümmer dann mit der Kornzange einzeln herausgeholt werden. Es sind diese Instrumente hier noch nicht benutzt worden, da keiner von unseren Fällen dazu die nötige Indication bot, doch ist nicht daran zu zweifeln, dass vorkommenden Falls sie die besten Dienste leisten werden.

Die bei Fall 41 erwähnten Lebernadeln werden an anderer Stelle beschrieben werden.

### Cholecystendyse.

Auf der versenkten Gallenblase wird mit einer oder zwei Catgutsuturen ein Jodoformgazebeutel fixiert, dessen Ende zu dem einen Wundwinkel herausgeleitet wird. Es wird diese Art der Drainage aus dem Grunde bei fast jedem Falle angewendet, weil man die Möglichkeit, dass eine Infection des Blaseninhaltes bei der Operation gesetzt worden ist, doch nicht ausschliessen kann, ferner aber auch in den Fällen, in denen zwar der Gallenblaseninhalt nicht einwandsfrei, aber doch nicht verdächtig genug ist, die Endyse zu contraindicieren. Nur in Fall 34 und 36 ist die Drainage unterlassen worden. Nach etwa 6 bis 8 Tagen, wenn man annehmen kann, dass das fixierende Catgut resorbiert ist, wird der Jodoformgazebeutel gelockert, am nächsten Tage wieder und so fort, bis er nach 10, spätestens 14 Tagen vollständig entfernt werden kann. Einen Nachteil hat die Anwendung dieser prophylaktischen Drainage allerdings, das ist die Begünstigung der Adhäsionsbildung, wofür Fall 19 als Beleg dienen kann, in welchem lediglich durch die peritone-

alen Verwachsungen eine zweite Operation nötig gemacht wurde. In der letzten Zeit wurde mit Rücksicht darauf der Jodoformbeutel schon nach 4—5 Tagen gelockert und spätestens am 8. Tage ganz entfernt.

14 Fälle:

Zwei Recidive, ein Todesfall infolge Nachblutung aus der art. epigastrica dextra. Es hängt dieser unglückliche Fall jedenfalls zusammen mit der Eigenschaft des Gallenfarbstoffes, sobald er in grossen Mengen im Blute kreist, eine Gerinnung desselben zu verhindern; die Veranlassung zu dieser Blutung ist wohl in dem Abgleiten einer Ligatur zu suchen. Die betreffende Patientin war hochgradig icterisch. Das Recidiv in Fall 12 ist vielleicht dadurch verschuldet, dass die Sondierung der Gallengänge unterblieb, wenigstens ist über eine solche in der Krankengeschichte nichts vermerkt. Das Recidiv in Fall 13 ist möglicherweise auf Neubildung von Steinen um in die Gallenblase abgestossene Seidenfäden zurückzuführen, wie sie Kehr in einem Falle beobachtet hat. Herr Geheimrat Mikulicz verwendet deshalb in der letzten Zeit zur „inneren Gallenblasennaht" nur Catgut.

Sieben Dauerheilungen. Von 3 Patienten, welche als geheilt entlassen waren, blieb die Antwort auf meinen Fragebogen aus, ein Fall ist erst vor 6 Wochen entlassen, so dass eine Anfrage qua Recidiv noch nicht am Platze war. In dem obenerwähnten Falle 17 wurden kurz nach der Operation die gleichen Beschwerden wieder wach. Nach Durchtrennung der von dem Jodoformgazebeutel verschuldeten Adhäsionen genas Patientin völlig. In Fall 15 wurde die Choledochotomie angeschlossen, Resection der Gallenblase wurde 6mal gemacht. Gar keine Steine fanden sich in Fall 30. In 9 Fällen sassen die Concremente in der Gallenblase allein, einmal in der Blase, Cysticus und Choledochus, zweimal nur im Cysticus und einmal in Blase und Choledochus. Sechsmal war die Gallenblase als Tumor deutlich, einmal undeutlich zu fühlen.

Hochgradiger Icterus war nur in dem letalen Falle, geringer noch dreimal zu beobachten, viermal soll er bei früheren

Anfällen vorhanden gewesen sein. In 9 Fällen waren typische Koliken, sonst ziehende oder strahlende Schmerzen, sowie Magendrücken vorhanden. Besonders interessant ist Fall 18; Patientin hatte nie Beschwerden seitens der Gallenwege und kam in die Klinik mit den Erscheinungen der Pylorusstenose. Bei der Laparotomie fand es sich, dass der Pylorus von der prall gefüllten Gallenblase, welche mit ersterem durch viele Adhäsionen verbunden war, comprimiert wurde. In der Blase waren Steine zu fühlen. Wegen drohenden Collapses der sehr heruntergekommenen Frau wurde schnell eine Gastro-Enterostomie gemacht; Patientin erholte sich und wurde zur Gallensteinoperation wieder bestellt, die auch mit Erfolg ausgeführt wurde. Die Heilung der Bauchwunde erfolgte, soweit sie genäht war — es wurde stets nur der Wundwinkel mit der Drainage offengelassen — 9 mal primär, 4 mal trat secunda intentio ein, einmal kam es nicht zur Heilung.

Krankengeschichten cf. Tabelle I.

Die

**Einzeitige Cholecystostomie**

wurde in der hiesigen Klinik auf drei verschiedene Arten ausgeführt; die Indication zu jeder einzelnen mussten die jeweiligen topographischen Verhältnisse abgeben.

Gemeinsam haben alle drei Unterarten das Typische der Fistelbildung, die Schaffung einer Communication der Gallenblase mit der Aussenwelt, sowie den Abschluss der Gallenblase gegen die Bauchhöhle durch Jodoformgazetampons. Sie unterscheiden sich in folgendem: In drei Fällen, 14, 22 und 27, wurden die Wundränder der Gallenblase mit der Incisionsöffnung des Peritoneums vernäht; es ist dies die allgemein gebräuchliche Form der Cholecystostomie. Dass Fall 27 ad exitum kam, ist der Methode nicht zur Last zu legen, da die Patientin wahrscheinlich an einem malignen Tumor zugrunde gegangen ist. Die Stellung einer genauen Diagnose wurde durch das Verbot der Obduction unmöglich gemacht. Fall 14 hat eine Dauerfistel zurückbehalten, Fall 22 ein Recidiv zu verzeichnen. Die Methode hat den Nachteil,

dass sie häufig Zerrung der Gallenblase mit consecutiver Abknickung des ductus cysticus oder choledochus im Gefolge hat.

Mehr für sich hat die zweite, von Riedel empfohlene Methode der Einlegung eines dicken Drainrohres in die Blase, welches man, mit reichlicher Jodoformgaze umpackt, aus der Bauchwunde leitet. Dabei bleibt die Gallenblase an ihrem Orte und eine Zerrung ist ausgeschlossen. Nach der Operation und in der Nachbehandlung wird Jodoformglycerin in das Rohr injiciert. Diese Art der Cholecystostomie ist an der Breslauer Klinik viermal ausgeführt worden mit zwei Heilungen, einem Recidiv und einem Exitus letalis infolge innerer Verblutung.

Die dritte Art besteht darin, dass die Gallenblase, statt mit einem Drainrohr, mit Jodoformgaze drainiert wird, indem man das ganze Lumen der Blase damit ausstopft, sowie die Blase damit umgiebt und den ganzen Bausch zur Bauchwunde herausleitet. 7 Fälle. 4 Heilungen, 1 Besserung, 1 Recidiv, 1 Exitus letalis aus fraglicher Ursache.

14 Fälle. 3 Todesfälle, 4 Dauerfisteln, von denen je eine später durch Cholecystendyse resp. Cholecystektomie geheilt wurden. Eine Patientin erlag nach einer späteren Ektomie einer Peritonitis und Pneumonie, eine hat ihre Fistel noch.

Kehr meint zwar, Dauerfisteln liessen sich durch Vermeidung von Zerrungen der Blase und genaue Controlle der Gänge hintanhalten, doch wurde in dem später durch Exstirpation geheilten Falle die Gallenblase ruhig an ihrem Platze gelassen, auch fand sich bei dem zweiten Eingriffe keinerlei Hindernis im Choledochus. Der Tod trat in Fall 7 durch eine Blutung in die Bauchhöhle, wahrscheinlich aus der art. epigastrica dext. ein, in Fall 35 kann man an einen der seltenen Fälle von fieberloser, schmerzloser, foudroyanter Peritonitis denken. Allenfalls war noch an einen malignen Tumor zu denken. Leider wurde die Leiche nicht zur Sektion freigegeben, so dass eine Sicherstellung der Diagnose nicht möglich war. In Fall 27 lag keine Peritonitis vor, auch ist

die Patientin dem klinischen Bilde nach nicht ihrer Pneumonie erlegen. Die Anwesenheit eines malignen Tumors im Abdomen, welche bereits intra vitam als wahrscheinlich angenommen wurde, muss ziemlich sicher als Todesursache hingestellt werden. Auch dieser Fall durfte nicht obduciert werden.

An dem Recidiv in Fall 22 dürfte wohl der Versuch mit Bildung des Riedelschen Peritonealtrichters schuld sein, welcher die Orientierung über die Gallengänge, welche hier durch zahlreiche Adhäsionen ohnehin schon sehr erschwert war, vollends unmöglich machte. Der Choledochus wurde ausserhalb der Mauer von Verwachsungen eröffnet und das dort sitzende Concrement entfernt, indes sassen wahrscheinlich die drei später gefundenen Steine (cfr. Cholecystendyse Nr. 22) in dem in Adhäsionen gebetteten Cysticus oder Hepaticus, wenn man nicht mit Langenbuch an die Möglichkeit einer erneuten Steinbildung ohne besonderen Anlass (Fremdkörper, Kehr) in der entleerten und drainierten Blase glauben will, die schon mancher angenommen, niemand beobachtet hat.

7 Dauerheilungen.

Icterus war 5 mal vorhanden, einmal als früher bestehend angegeben.

10mal waren Koliken vorhanden, sonst ziehende oder quetschende Schmerzen.

Die Gallenblase war 6 mal als Tumor zu palpieren.

Die Heilung erfolgte stets secundär, in den nicht letal ausgehenden Fällen meist ungestört.

Krankengeschichten s. Tabelle II.

### Zweizeitige Cholecystostomie.

Die zweizeitige Operation ist nur zweimal zur Ausführung gekommen. Das Prinzip in der Ausführung ist das allgemein gebräuchliche.

Der erste Fall ist ein klarer Beweis für die Richtigkeit von Kehrs Ausspruch, dass es bei zweizeitigem Operieren schwer oder unmöglich sei, sich in irgend einer Weise über die bestehenden Verhältnisse zu orientieren; denn hätte man die bei der Section gestellte Diagnose intra vitam bereits

gestellt, so wäre der Patient als verloren sicher nicht mehr operiert worden.

Die Indication zur mehrzeitigen Operation unseres zweiten Falles war durch eine starke Verwachsung der Gallenblase mit dem Quercolon gegeben, welche an eine dort bestehende Communication denken liess. Die Leber musste, da sie den Zugang zur Blase versperrte, mit dem Thermokauter incidiert werden. Nach drei Tagen wurde die Gallenblase eröffnet, doch zeigte sich ein Stein im ductus cysticus als nicht entfernbar. In der Nachbehandlung wurde die Wunde durch immer dickere Drains erweitert und mehrfache Versuche zur Extraction des zurückgebliebenen Steines gemacht.

Da aber alles dies zu keinem Resultate führte, wurde am 29. Dezember mittelst des Thermokauters der Zugang durch das Lebergewebe erweitert, und erst dann gelang es, des Steines mit Löffel und Zange habhaft zu werden Die Wunde heilte secundär ohne Störung.

2 Fälle. 1 Exitus letalis, 1 Dauerheilung.

Krankengeschichten s. Tabelle III.

### Cholecystektomie.

Die Exstirpation der steinkranken Gallenblase, wie sie an der Breslauer Klinik zur Ausführung kommt, zeigt gegenüber den Berichten aus anderen Krankenhäusern nur den Unterschied, dass der ductus cysticus in Fall 1 mit exstirpiert, in Fall 4 nicht unterbunden wurde. In beiden Fällen wurde das ganze Operationsgebiet mit Jodoformgaze austamponiert und die Tamponade zur Bauchwunde herausgeleitet. In Fall 40 und 41 wurde die Gallenblase am Halse unterbunden, im letzteren Falle noch ein Stück Leber nach Umstechung mit Lebernadeln mit dem Platinbrenner reseciert, der ductus cysticus verschorft und die Bauchwunde verschlossen.

In Fall 1 trat die Heilung ungestört ein, die Frau blieb längere Zeit recidivfrei und ist später — nach der Beschreibung des Ehemannes zu urteilen an einem Carcinom — gestorben. Fall 4 ist geheilt entlassen, hat indessen den Fragebogen nicht beantwortet. Fall 40 kam ad exitum infolge einer Peritonitis, die jedenfalls von einer schon be-

stehenden eitrigen Cholangitis ausging. In Fall 41 musste die ganz geschlossene Bauchwunde infolge peritonitischer Erscheinungen bald wieder geöffnet werden. Der Befund und die bakteriologische Untersuchung ergaben, dass Peritonitis nicht vorlag; vielleicht handelte es sich um noch nicht erforschte Vorgänge bei der Leberresektion. Die Wundhöhle wurde tamponiert und jetzt ist Patientin in voller Heilung begriffen. 2 mal war Icterus, 2 mal Koliken vorhanden. In 2 Fällen bot in erster Linie eine alte Fistel die Indication für den Eingriff.

4 Fälle. 3 Heilungen, 1 Todesfall.

Krankengeschichten s. Tabelle IV.

Die

### Cholecystenterostomie

wurde in der hiesigen Klinik als Palliativoperation in 2 Fällen von Pancreaskrebs ausgeführt. Dieselben sind bei Michishige Takayasu zur Veröffentlichung gelangt.

### Choledochotomie.

Eine Choledochotomie ohne Eröffnung der Gallenblase wurde einmal hier ausgeführt. Die Kranke, Fall 29, kam zur Heilung. Neuere Nachrichten stehen aus. Ausserdem wurde die Operation in den Fällen 14, 15 und 21 an die jeweilige Hauptoperation angeschlossen. Das Verfahren entspricht dem bei der Cholecystendyse geübten.

1 Fall. 1 Heilung.

Krankengeschichte s. Tabelle V.

### Nicht operierte Fälle.

Nur der Vollständigkeit halber will ich hier noch der nicht operierten Fälle gedenken, denn auch aus der Betrachtung dieser Krankheitsbilder lässt sich vielleicht der eine oder andere Schluss ziehen.

3 Patienten, Fall 8, 9 und 24 weigerten sich, den Eingriff vornehmen zu lassen und wurden entlassen. Bei 9 und 24 kehrten die alten Beschwerden, soweit sie gebessert waren, bald wieder. Von Fall 8 kam mein Fragebogen als

unbestellbar zurück. Fall 2 und 28 wurden als moribund nicht operiert und starben bald.

Fall 11 wurde wegen Arteriosklerose und Tumor lienis, Fall 33 wegen hochgradigen Diabetes nicht operiert. In Fall 6 wurde auf einen Eingriff verzichtet, da nach Abgang von zwei erbsengrossen Steinen per anum alle Beschwerden behoben waren. Patient ist gesund geblieben.

8 Fälle. 1 Dauerheilung = $12^1/_2$%, 2 Todesfälle = 25%, 4 Ungeheilte = 50%, 1 unbekannt = $12^1/_2$%.

Krankengeschichten s. Tabelle VI.

### Operationsresultate.

An 30 Patienten wurden 35 Eingriffe ausgeführt, davon 33 einzeitig, 2 zweizeitig.

Von den Patienten waren 3 Männer, 27 Frauen.

Geheilt entlassen wurden 23 Patienten;*)
Gebessert „ „ 3 „ mit Fistel;
„ „ „ 1 „ ohne „
Gestorben sind in der Klinik 6 Patienten.
Ein Fall noch in Behandlung.

### Definitive Resultate.

Sichere Dauerheilung in 13 Fällen = $43^1/_3$% der Operierten,
Recidive in 5 „ = $16^2/_3$% „ „
Dauerfistel in 2 „ = $6^2/_3$% „ „
Resultat unbekannt in 7 „ = $23^1/_3$% „ „
Todesfälle in 6 „ = 20 % „ „

Von den 35 Operationen hatten 6 einen tödlichen Ausgang = 17,14%.

### Schluss.

Wenn es mir nun gestattet ist, einige Schlüsse aus der vorliegenden Statistik zu ziehen, so sind das etwa die folgenden:

1. Jeder Gallensteinkranke, bei welchem eine längere Zeit geübte interne Kur sich als erfolglos erweist insofern, als trotz derselben die Anfälle wiederkehren oder gar sich häufen oder vorhandene Beschwerden sich nicht bessern resp.

*) Davon 3 später wegen Recidivs nochmals operiert.

sich verschlimmern, ein fühlbarer Tumor bestehen bleibt, vorhandener Icterus nicht schwindet, soll operiert werden, wofern sein Allgemeinbefinden einen chirurgischen Eingriff gestattet.

2. Auch diejenigen Kranken, bei welchen die vorhandenen Symptome eine eitrige Infektion der Gallenblase oder der Gallenwege vermuten lassen, sollen operiert werden.

3. Die genaue Kontrolle der Gallengänge durch Sondierung und Palpation ist bei jeder Operation an den Gallenwegen unerlässlich.

4. Bei nicht eitrigem Inhalte der Gallenblase und relativ gesunder Blasenwand ist die Naht derselben, eventl. nach Resektion der Gallenblase, und Verschluss der Bauchwunde, die Cholecystendyse auszuführen. Für den Fall, dass sich die Naht nicht mit genügender Sicherheit anlegen lässt, oder bei Verdacht der Infektion ist auf der Nahtlinie ein Jodoformgazebeutel mit einer Catgutsutur zu befestigen, der nach einigen Tagen entfernt wird.

5. Bei eitrigem Inhalt der Blase ohne schwere Alterationen der Blasenwand ist die Cholecystostomie und Drainage mittelst Drains oder Jodoformgaze indiciert. Die Drainage bleibt liegen, solange Eiter oder verdächtiges Sekret ausfliesst. Man kann versuchen, durch Injection von Jodoformglycerin die Eiterung zu bekämpfen.

6. Bei schweren Schädigungen der Blasenwand, ausgedehnter Exulceration oder Perforation der Gallenblase, sowie bei alten Dauerfisteln, ferner bei Gallensteinrecidiven ist die Exstirpation der Gallenblase der sicherste Weg, Fistelrecidive zu vermeiden. Der ductus cysticus wird dann entweder vernäht oder abgebunden oder offen gelassen und sein Inhalt mittelst eines in ihn eingeführten und an ihm befestigten Gummidrains nach aussen geleitet. Letzteres ist bei infectiösem Inhalt geboten. Die Sicherung des umliegenden Peritoneums durch eingeführte Jodoformgazebeutel dürfte in allen Fällen am Platze sein. Contraindication ist ein organischer Verschluss des Choledochus.

7. In diesem Falle hat die Cholecystenterostomie Platz zu greifen.

8. Steine im Choledochus, Cysticus oder Hepaticus sind, wofern sie nicht von der Blase aus entfernbar sind, durch Incision des betreffenden Ganges zu entfernen, dessen Naht zur Vermeidung von Stenosen womöglich nach dem Prinzipe der Pyloroplastik zu geschehen hat.

9. Die einzeitige Operation ist der zweizeitigen vorzuziehen, da bei einer zweiten Sitzung die Orientierung erschwert oder unmöglich gemacht ist, und durch die starken Adhäsionen Verhältnisse entstehen, welche geeignet sind, die alten oder ihnen ähnliche Beschwerden hervorzurufen.

---

Zum Schlusse erfülle ich noch die angenehme Pflicht, meinem hochverehrten Lehrer, Herrn Geh. Medizinalrat Prof. Dr. Mikulicz für die freundliche Ueberlassung des Materials, sowie Herrn Privatdocent Dr. Henle für die mannigfache liebenswürdige Unterstützung bei Anfertigung der Arbeit meinen besten Dank zu sagen.

# Tabellen.

**Tabelle I.**

| Name, Stand, Alter | Zeit des Aufenthaltes in der Klinik | Anamnese und Symptome | Complicationen |
|---|---|---|---|
| 10.<br>*Bertha K.*,<br>Eisenbahnbeamtenfrau,<br>39 Jahr. | 14. 3. bis 28. 4. 94. | Anamnese.<br>Seit 10 Jahren Koliken, Geschwulst, Incision, Eiter. Vor 2 Jahren dasselbe wegen Fistel. Schluss derselben. Seit 4 Monaten wieder Anfälle.<br>Symptome:<br>Koliken, Gallerbrechen, Lebervergrösserung. Tumor ohne Fluctuation. | Keine. |
| 12.<br>*Karoline D.*<br>32 Jahr. | 17. 9. bis 30. 10. 94. | Anamnese:<br>Seit 8 Jahren ziehende Schmerzen in der Magengegend.<br>Symptome:<br>Leichter Conjunctivenicterus, Magendrücken, ziehende Schmerzen, fühlbarer Tumor. Urin enthält Eiweiss und Gallenfarbstoff. | Keine. |
| 13.<br>*Julie A.*,<br>52 Jahr. | 17. 12 94 bis 24. 1. 95. | Anamnese:<br>Vor 3 Jahren 1 Kolikanfall mit Icterus und Erbrechen. Seit einem Jahre alle 8 Tage Koliken, ständig Magendruck.<br>Symptome:<br>Icterus, Fieber, Lebervergrösserung, Koliken, Magendruck, Erbrechen. | Keine. |
| 15.<br>*Pauline G.*,<br>35 Jahr. | 22. 1. bis 28. 1. 95. | Anamnese:<br>Seit $^3/_4$ Jahren alle 2 bis 14 Tage Koliken mit Icterus und Erbrechen.<br>Symptome:<br>Hochgradiger Icterus, Leber kolossal vergrössert, Riedel'scher zungenförmiger Fortsatz, Strahlende Schmerzen, Koliken, Erbrechen, Obstipation, Stuhl acholisch, im Urin viel Gallenfarbstoff. | Keine. |

## Cholecystendyse.

| Operation und Befund dabei | Wundheilung | Entlassungszustand | Jetziger Zustand |
|---|---|---|---|
| Geheimrat *Mikulicz*.<br>20. 3. 94.<br>Schnitt durch den musc. rectus abdom. parallel den Fasern. Gallenblase klein. Incision, haselnussgrosser Stein entfernt. Sondierung der Gänge. Verschluss: Jodoformgazebeutel. Bauchverschluss durch fortlaufende Seidennaht und Bleiplattennähte. Kurzer Collaps. | Eine Bleiplattennaht gerissen, Magenvorfall, Reposition, Jodoformgazetampon, Silbernaht.<br>Sonst ungestört. | Gebessert mit Leibbinde. | 2 Herniæ abdominales im Wundgebiete.<br>Geheilt. |
| Dr. *Tietze*.<br>22. 9. 94.<br>Schnitt parallel der linea alba über die Höhe des Tumors. Hervorziehen aus der Wunde, Incision. Klare helle Flüssigkeit, 10 Steine.<br>Resection der Blase, Naht, Jodoformgazebeutel, 3reihige Bauchnaht. | Ungestört. | Geheilt. | Recidiv siehe Cholecystostomie Fall 14. |
| Geheimrat *Mikulicz*.<br>19. 12. 94.<br>Schnitt in der Mammillarlinie. Gallenblase frei, Incision, Steine, Resection der Kuppe, Sondierung, Verschluss: Jodoformgazebeutel, Bauchnaht. | Secundär ungestört. | Geheilt. | Recidiv nach 4 Monaten, cf. Cholecystostomie Fall 32. |
| Geheimrat *Mikulicz*.<br>25. 1. 95.<br>Schnitt am äusseren Rectusrande, viele Adhäsionen stumpf gelöst. Ein Stein aus der Gallenblase, einer durch Choledochotomie entfernt. Einreihige Naht von Blase und Choledochus. Auf die Nahtlinien je 1 Jodoformgazebeutel. Bauchnaht. | Nicht eingetreten. | Am 28. 1. 95 Exitus letalis in schnell entwickeltem Collaps. Obduction. Grosser Bluterguss in die Bauchhöhle aus art. epigastrica dextra. Perihepatitis circumscripta lobi sinistri. | † |

| Name, Stand, Alter | Zeit des Aufenthaltes in der Klinik | Anamnese und Symptome. | Complicationen |
|---|---|---|---|
| 17.<br>*Thekla St.*,<br>Stellenbesitzersfrau,<br>66 Jahr. | 25. 6. bis<br>8. 8. 95 | Anamnese:<br>Seit 1 Jahre Koliken, oft mit Fieber, seit $^1/_2$ Jahre Icterus:<br>Symptome:<br>Icterus, Koliken, vergrösserte Leber, acholischer Stuhl, dunkeler Urin mit Bilirubin.<br>Fühlbarer Tumor. | Keine. |
| 18.<br>*Johanna P.*,<br>Technikersfrau,<br>44 Jahr. | 8. 7. bis<br>26. 7. 95. | Anamnese:<br>Am 13. I. 95 wurde sie in der hiesigen Klinik wegen Pylorusstenose laparotomiert. Pylorus war von der prall gefüllten Gallenblase comprimiert. die durch Adhäsionen mit ihm zusammenhing. Wegen drohenden Collapses schleunigst Gastroenterostomie. Patientin erholt sich, wird 14 Tage p. op. entlassen mit der Weisung, zur Gallensteinoperation wieder zu kommen.<br>Symptome<br>von seiten der Gallenblase keine. | — |
| 19.<br>*Magdalene K.*,<br>41 Jahr. | I. 17. 7. bis<br>20. 8. 95. | Anamnese:<br>Seit $^5/_4$ Jahren ziehende Schmerzen im Epigastrium, alle Vierteljahre eine Kolik, drei davon mit Icterus.<br>Symptome:<br>Ziehende Schmerzen, Koliken. | Keine. |
| | II. 6. 5. bis<br>20. 7. 96. | Gleiche Symptome. | Furunkel der Bauchdecken. |

| Operation und Befund dabei | Wundheilung | Entlassungszustand | Jetziger Zustand |
|---|---|---|---|
| Geheimrat *Mikulicz*. 9. 7. 95. Schnitt vom processus ensiformis bis zum Nabel. Grosse steingefüllte Gallenblase. Knoten an der unteren Leberfläche nur Stauungserscheinung. Incision, viele Steine aus Blase, d. cysticus und choledochus leicht entfernt. Sonde frei ins Duodenum. Lembert-Czerny'sche Naht, Jodoformgazebeutel. Bauchdeckennaht. | Ungestört. | Heilung. | ? |
| Geheimrat *Mikulicz*. 10. 7. 95. Schnitt am äusseren Rectusrande. Incision der Gallenblase. Wenig Steine von Erbsen- bis Wallnussgrösse. Verschluss der Blase, Jodoformgazebeutel. Bauchnaht. | Ungestört. | Heilung. | Gesund. |
| Geheimrat *Mikulicz*. 26. 7. 95. I. Schnitt am äusseren Rectusrande, Incision d. Gallenblase, ein Stein, Excision eines Divertikels. Einreihige Naht, Jodoformgazebeutel. Bauchdeckennaht. | I. Ungestört. | Heilung. | ? |
| II. Spaltung des Furunkels. Eröffnung der Bauchhöhle in der alten Narbe. Kein Stein. Adhäsionen gelöst. Bauchnaht. | II. Ungestört. | Heilung. | |

| Name, Stand, Alter | Zeit des Aufenthaltes in der Klinik | Anamnese und Symptome. | Complicationen |
|---|---|---|---|
| 25.<br>*Ernestine F.,*<br>40 Jahr. | 8. 6. bis<br>6. 7. 96. | Anamnese:<br>Seit 11 Jahren alle paar Tage ein- bis vierstündige Anfälle. Einmal Icterus.<br>Symptome:<br>Lebervergrösserung, Erbrechen, Koliken. | Milztumor. |
| 26.<br>*Auguste W.,*<br>39 Jahr. | 1. 7. bis<br>29. 7. 96. | Anamnese:<br>Seit 7 Monaten alle 4—14 Tage eine Kolik.<br>Symptome:<br>Koliken, Schnürgefühl, Erbrechen. Palpabler Tumor. | Keine. |
| 22.<br>*Selma K.,*<br>43 Jahr.<br>Recidiv cf. Cholecystostomie Eall 22. | 21. 10. bis<br>3. 12. 96. | Anamnese:<br>Seit der Entlassung am 15. 5. 96 ziehende Schmerzen im Leibe.<br>Symptome:<br>Ziehende Schmerzen. Kleine Fistel, im Leibe Resistenz unbestimmter Art. | Sehr elendes Allgemeinbefinden. |
| 30.<br>*Anna H.,*<br>Gärtnersfrau,<br>39 Jahr. | 4. 12, bis<br>14. 12. 96. | Anamnese:<br>Seit 4 Jahren Koliken, zuerst alle 2–3 Monate mit Icterus und Gallensteinabgang, dann alle 3—4 Tage.<br>Symptome:<br>Leichter Icterus, Koliken, Gallenfarbstoff im Urin. | Keine. |

| Operation und Befund dabei | Wundheilung | Entlassungszustand | Jetziger Zustand |
|---|---|---|---|
| Geheimrat *Mikulicz*. 11. 6. 96. Schnitt in der Medianlinie, Adhäsionen mit dem Netz. Gallenblase verdickt. Incision, sehr viel Steine. Blindsack exstirpiert. Naht, Jodoformgazebeutel, Bauchnaht. | Ungestört. | Heilung. | Geheilt. |
| Geheimrat *Mikulicz*. 4. 7. 96. Schnitt über den Tumor, Incision der Gallenblase, zwei haselnussgrosse Steine, Fibringerinnsel. Resection der Blase, zweireihige Naht, Jodoformgazebeutel. Bauchnaht. | Ungestört. | Heilung. | Geheilt. |
| Geheimrat *Mikulicz*. 22. 10. 96. Fistel excidiert. Schnitt am äusseren Rectusrande. Durchtrennung eines Gallenblasen-Colonstranges zwischen zwei Ligaturen. Incision der Gallenblase. 3 kleine Steine, Naht, Jodoformgazebeutel, Versenkung, Bauchnaht. | Secundär ungestört. | Gesund. 7 Pfd. zugenommen. | Bauchhernie. Geheilt. |
| Geheimrat *Mikulicz*. 7. 12. 96. Schnitt am äusseren Rectusrande und senkrecht dazu. Gallenblase klein, viele Adhäsionen. Incision, zwei kleine ulcera excidiert, keine Steine, Naht, Jodoformgazebeutel, Bauchnaht. | Secundär ungestört, noch 2 Gallensteine per anum abgegangen. | Gesund. | Nervös hysterische Beschwerden. Geheilt. |

| Name, Stand, Alter | Zeit des Aufenthaltes in der Klinik | Anamnese und Symptome. | Complicationen |
|---|---|---|---|
| 34.<br>*Susanna Sch.,*<br>Arbeiterfrau,<br>40 Jahre. | 1. 7. bis<br>27. 7. 97. | Anamnese:<br>Vor 7 Monaten 1 Kolikanfall. Der zweite nach 2 Monaten, von da ab alle 14, manchmal 8 Tage. Jedesmal Schüttelfrost, Fieber, Erbrechen.<br>Symptome:<br>Koliken, Fieber, Erbrechen, Urin dunkel.<br>Palpabler Tumor. | Emphysema pulmonum. |
| 36.<br>*Martha W.,*<br>Bäckergesellenfrau,<br>30 Jahre. | 9. 8. bis<br>28. 8. 97. | Anamnese:<br>Seit 5 Jahren Magenschmerzen, immer mittags.<br>Symptome:<br>Magendruck. | Keine. |
| 39.<br>*Johanna G.,*<br>42 Jahre. | 15. 12. 97. bis<br>15. 1. 98. | Anamnese:<br>Seit 3 Monaten morgens Erbrechen.<br>Symptome:<br>Lebervergrösserung, Icterus, Magendruck, Gallerbrechen. Stuhl acholisch, im Urin Gallenfarbstoff, fühlbarer Tumor. | Cystitis. |

| Operation und Befund dabei | Wundheilung | Entlassungszustand | Jetziger Zustand |
|---|---|---|---|
| Geheimrat *Mikulicz*. 6. 7. 97. Schnitt über dem Tumor. Punction: 40 ccm dunkelbraune Galle. Incision. Im ductus cysticus 2 fast haselnussgrosse Steine. Zweireihige Naht. Bauchnaht. | Ungestört. | Gesund. | Geheilt. |
| Dr. *Henle*. 12. 8. 97. Schnitt am äusseren Rectusrande. Gallenblase vergrössert, prall gefüllt. Incision: 69 Steine, Resection, Naht, Bauchnaht. | Ungestört. | Gesund. | Geheilt. |
| Geheimrat *Mikulicz*, 21. 12. 97. Längsschnitt über den Tumor. Gallenblase eröffnet, 1 Stein aus dem Cysticus entfernt. Naht, Jodoformgazebeutel, ein Tampon gegen die Bauchhöhle. Bauchnaht. | 2 Tage p. op. Erscheinungen von Ileus, Collaps; Kochsalzinfusion, Herausnahme des Tampons, der offenbar das Peritoneum comprimiert hat, Nachlassen des Ileus, dann ungestörte Heilung. | Gesund. | ? |

**Tabelle II.**

| Name, Stand, Alter | Zeit des Aufenthaltes in der Klinik | Anamnese und Symptome | Complicationen |
|---|---|---|---|
| 3.<br>*Adolfine R.,*<br>42 Jahre. | 5. 12. 92 bis 11. 1. 93. | Anamnese:<br>Seit 20 Jahren Koliken in verschiedenen Zwischenräumen, nie ganz schmerzfrei, seit acht Wochen Icterus, bis vor acht Tagen Schüttelfröste und Fieber.<br>Symptome:<br>Icterus. Koliken, starke Lebervergrösserung (Riedelscher zungenförmiger Fortsatz), Gallerbrechen, Obstipation, Gallenfarbstoff im Urin, fühlbarer Tumor mit Fluctuation. | Keine. |
| 4.<br>*Elisabeth M.,*<br>60 Jahre. | 15. 2. bis 30. 10. 93. | Anamnese:<br>Seit 5 Wochen ziehende Schmerzen im Epigastrium, fühlbarer Tumor, am 20. 3. Probelaparotomie, geschwollene Lymphdrüsen extirpiert.<br>Symptome:<br>Ziehende Schmerzen, Obstipation, grobhöckriger Tumor. | Keine. |
| 7.<br>*Johann P.,*<br>39 Jahre. | 22. 11. bis 29. 11. 93. | Anamnese:<br>Seit gestern ziehende Schmerzen, Uebelkeit, Sodbrennen.<br>Symptome:<br>Koliken und ziehende Schmerzen, Fieber, Uebelkeit, Obstipation. Indican im Urin. | Jammervoller Allgemeinzustand. |
| 14.<br>*Karoline D.,*<br>32 Jahre.<br>Cf. Cholecystendyse Fall 12. | 24. 3. bis 27. 4. 95 | Anamnese:<br>Kurz nach der Entlassung Fistel in der Narbe: hellgelbe Flüssigkeit. Allmählich wieder die alten Beschwerden.<br>Symptome:<br>Gallenfistel, Koliken. | Keine. |

## Einzeitige Cholecystostomie.

| Operation und Befund dabei | Wundheilung | Entlassungszustand | Jetziger Zustand |
|---|---|---|---|
| Geheimrat *Mikulicz*. 10. 12. 92. Incision über dem Tumor. Verzweigte, mit der Gallenblase communicierende extraperitoneale Abscesse. Mit Löffel, Zange und Flüssigkeitsstrahl unter hohem Druck mehrere Steine entfernt. Drainrohr. Jodoformgaze. Jodoformglycerin injiciert. | Secundär ungestört. | Gesund. | Heilung. |
| Geheimrat *Mikulicz*. 27. 7. 93. Schnitt von der Probelaparotomie stumpf eröffnet, viele Adhäsionen. Punction des Tumors: graugelbe Flüssigkeit. Incision, 1 Stein aus der Blase entfernt. Drainrohr, Jodoformgaze, Mooskissenverband, Jodoformglycerin injiciert. | Secundär mit Schleimfistel. | Cf. Cholecystectomie Fall 4. | |
| Geheimrat *Mikulicz*. 25. 11. 93. Längsschnitt 2 cm ausserhalb der Mammillarlinie, Punction: hämorrhagische Flüssigkeit. Tampons gegen die Bauchhöhle. Incision: 250 ccm der gleichen Flüssigkeit, 38 Steine. Drainrohr, Jodoformgaze, neben dem Drain 2 Catgutnähte in die Gallenblase. | Nicht eingetreten. | 29. 11. 93. Exitus letalis im Collaps. Section. Schwere innere Blutung, wahrscheinlich aus der art. epigastrica dext. | |
| Dr. *Tietze*. 25. 3. 95. Fistel umschnitten, Blase stumpf herauspräpariert. Incision: Eiter. Resection der halben Blase. Vernähung bis auf kleines Loch, das in die Wunde eingenäht wird. Choledochotomie: 1 Stein. Naht. | Secundär, Durchschneiden der Hautnähte. | Subjectiv wohl, mässig secernierende 12 cm tiefe Fistel. | Dauerfistel, welche Eiter und Galle secerniert. |

| Name, Stand, Alter | Zeit des Aufenthaltes in der Klinik | Anamnese und Symptome | Complicationen |
|---|---|---|---|
| 16.<br>*Sara Z.,*<br>30 Jahre. | 4. 3. bis<br>11. 4. 95. | Anamnese:<br>Seit 4 Monaten Erbrechen täglich, Schmerzen in der Lebergegend, Geschwulst bemerkt.<br>Symptome:<br>Erbrechen, Schmerzen, faustgrosser, glatter, derber Tumor. | Keine. |
| 20.<br>*Karoline W.,*<br>39 Jahre. | 14. 10. bis<br>22. 11. 95. | Anamnese:<br>Seit 8 Jahren zuerst alle Jahre, dann alle 4 Monate Koliken.<br>Symptome:<br>Koliken, ziehende Schmerzen, Tumor. | Broncho-catarrh, acuter Gelenk-rheumatismus. |
| 21.<br>*Emma S.,*<br>30 Jahre. | 29. 10. bis<br>21. 11. 95. | Anamnese:<br>Seit 3 Jahren ab und zu Koliken, vor einem Jahre Icterus.<br>Symptome:<br>Koliken. | Keine. |
| 22.<br>*Selma K.,*<br>43 Jahre. | 26. 3. bis<br>15. 5. 96. | Anamnese:<br>Vor 3 Jahren Koliken mit Icterus, seitdem Druckgefühl über dem Magen, Erbrechen, Fieber.<br>Symptome:<br>Koliken, Magendruck, Lebervergrösserung, 7 bis 8 Mal täglich Erbrechen. | Keine. |
| 23.<br>*Caroline S.,*<br>43 Jahre. | 12. 4. bis<br>4. 6. 96. | Anamnese:<br>Seit 4 Jahren erst seltener, dann alle 14 Tage Koliken mit Appetitmangel, Uebelkeit, Mattigkeit.<br>Symptome:<br>Icterus, Koliken, Magendruck, Uebelkeit. | Keine. |

| Operation und Befund dabei | Wundheilung | Entlassungszustand | Jetziger Zustand |
|---|---|---|---|
| Geheimrat *Mikulicz*. 11. 3. 95. Schnitt in der Medianlinie. Gallenblase comprimiert den Pylorus. Incision: 6 Steine. Blasenwand verdickt, reseciert. 3 Jodoformgazebeutel in die Gallenblase. Bauchwunde teilweise geschlossen. | Secundär ungestört. | Gesund. | Geheilt. |
| Geheimrat *Mikulicz*. 16. 10. 95. Schnitt über die Höhe des Tumors. Incision: Eiter, 22 verschieden grosse Steine. Resection, Tamponade. | Secundär ungestört. | Gesund. | Gelenkrheumatismus, Influenza, Paraplegieen, hin und wieder Icterus. Hochgradige Hysterie. |
| Geheimrat *Mikulicz*. 1. 11. 95. Schnitt am äusseren Rectusrande. Gallenblase prall gefüllt. Incision: hämorrhagische Galle, 3 Steine. Mit dem Gallensteinlöffel. Resection. Choledochotomie: 1 Stein, Naht des Ganges, Tamponade. | Secundär ungestört. | Gesund. | Geheilt. |
| Geheimrat *Mikulicz*. 27. 3. 96. Schnitt am äusseren Rectusrande. Gallenblase in Netzadhäsionen gebettet, von Leber überdeckt. Riedelsche Trichterbildung. Mit dem Paquelin Leber reseciert. Probepunction: Eiter. Incision: viele kleine Steine, Tamponade. | Secundär ungestört. | Gesund. | Recidiv Cf. Cholecystendyse. Fall 22. |
| Dr. *Kader*. 14. 4. 96. Schnitt am äusseren Rectusrande. Incision: 1 Stein extrahiert, 2 in den Darm gedrückt, Tamponade. | Secundär ungestört. | Gesund. | ? |

| Name, Stand, Alter | Zeit des Aufenthaltes in der Klinik | Anamnese und Symptome | Complicationen |
|---|---|---|---|
| 27.<br>*Elisabeth K.*,<br>55 Jahre. | 7. 8. bis<br>13. 9. 96. | Anamnese:<br>Seit einem Jahre Magendruck, nagende Schmerzen.<br>Symptome:<br>Icterus, Magenschmerzen, Stuhl acholisch. | Pneumonia dext. |
| 32.<br>*Julie A.*,<br>Hutmacherswittwe,<br>54 Jahre.<br>Cf. Cholecystendyse Fall 13. | 11. 2. bis<br>12. 4. 97. | Anamnese:<br>3 Monate nach der Entlassung neuer Kolikanfall von 3tägiger Dauer; nach einem Jahre ein neuer und dann alle 4 Monate, stets Icterus, nie ganz schmerzfrei.<br>Symptome:<br>Icterus, Fieber, Lebervergrösserung, Koliken, Erbrechen. | Keine. |
| 31.<br>*Therese D.*,<br>33 Jahre. | 12. 1. bis<br>23. 2. 97. | Anamnese:<br>Seit 10 Wochen alle Monat Kolik, Erbrechen, Schüttelfrost, Fieber.<br>Symptome:<br>Koliken, Leibweh, Erbrechen, Lebervergrösserung, Verstopfung, faustgrosser, höckeriger Tumor. | Keine. |
| 35.<br>*Bernhard N.*,<br>Kaufmann,<br>60 Jahre. | 26. 5. bis<br>11. 6. 97. | Anamnese:<br>Seit 10 Jahren alle 3 Wochen Koliken.<br>Symptome:<br>Koliken, Leber verkleinert. | Cirrhosis hepatis incipiens. |
| 37.<br>*Ernestine S.*,<br>39 Jahre. | 30. 11. 97<br>bis 6. 1. 98. | Anamnese:<br>Seit 5 Monaten alle 3 Wochen quetschende Schmerzen in der Lebergegend.<br>Symptome:<br>Icterus, Schmerzen, fühlbarer Tumor. | Keine. |

| Operation und Befund dabei | Wundheilung | Entlassungszustand | Jetziger Zustand |
|---|---|---|---|
| Dr. *Henle*.<br>10. 8. 96.<br>Längsschnitt in der Mammillarlinie, Gallenblase stark adhärent, viele Steine. Adhäsionen gelöst, Incision: 92 kleine Cholestearinsteine. Gallenblase ins Peritoneum eingenäht, Tamponade. | Nicht eingetreten. | 13. 9. 96. Exitus letalis, wahrscheinlich infolge eines malignen Tumors. Section verweigert. Keine Peritonitis. | |
| Geheimrat *Mikulicz*.<br>28. 2. 97.<br>Schnitt in der Mittellinie und senkrecht dazu, parallel dem Rippenbogen, Adhäsionen. Incision: serös-eitrige Flüssigkeit, 1 Stein. Tamponade. | Secundär ungestört. | Schwach secernierende Fistel. | ? |
| Geheimrat *Mikulicz*.<br>13. 1. 97.<br>Längsschnitt in der Parasternallinie, Gallenblase frei, Annäherung an die Bauchwand. Incision: 1 Stein im Cysticus. Tamponade, Verkleinerung der Bauchwunde. | Secundär. | Subjectives Wohlbefinden, Gallenfistel. | Recidiv. Siehe Cholecystectomie Fall 40. |
| Geheimrat *Mikulicz*.<br>4. 6. 97.<br>Schnitt in der rechten Parasternallinie. Viele Verwachsungen gelöst. Incision: 1 kleiner Stein. Tamponade. | Nicht eingetreten. | 11. 6. 97. Exitus letalis unter fortwährendem Erbrechen im Collaps. Section verweigert. | |
| Geheimrat *Mikulicz*.<br>4. 12. 97.<br>Schnitt über den Tumor. Incision: Eiter; 61 Steine mit der Zange extrahiert, auch aus dem Cysticus. Ausspülung mit Na Cl - Lösung. Drain, Jodoformgaze. Wunde zum Teil geschlossen. | Secundär ungestört. | Gesund. | ? |

**Tabelle III.**

| Name, Stand, Alter | Zeit des Aufenthaltes in der Klinik | Anamnese und Symptome | Complicationen |
|---|---|---|---|
| 5.<br>*Oswald H.,*<br>Landwirt,<br>34 Jahre. | 1. 10. bis<br>19. 10. 94. | Anamnese:<br>1882 Sturz beim Hindernisreiten. 91 Schmerz im Abdomen links hinten. Incision: Eiter. Drainage.<br>Oft drückender Schmerz in der rechten Seite, Schwäche, häufig Durchfall.<br>Symptome:<br>Drückende Schmerzen, acholischer Stuhl, Gallenfarbstoff im Urin. Fistel. | Alte Gallen- und Eiterfistel nach einer am 1. 7. 93 vorgenommenen Eröffnung eines Abscessus abdominis. |
| 38.<br>*Martha E.*<br>28 Jahre. | 12. 12. 97 bis<br>6. 2. 98. | Anamnese:<br>Seit 4 Monaten alle 14 Tage Koliken mit Gallerbrechen und Icterus.<br>Symptome:<br>Icterus, Fieber, Koliken, ziehende Schmerzen, Gall-Erbrechen, Magendruck, faustgrosser Gallenblasentumor. | Keine. |

## Zweizeitige Cholecystostomie.

| Operation und Befund dabei | Wundheilung | Entlassungszustand | Jetziger Zustand |
|---|---|---|---|
| Geheimrat *Mikulicz*.<br>I. 8. 10. 94.<br>Schnitt am äusseren Rectusrande. Aus der Bauchhöhle viel klare, bräunliche Flüssigkeit. An der Vorderfläche der Leber viel Verwachsungen Jodoformgazestreifen zur Erzeugung von Adhäsionen.<br>II. 16. 10. 94<br>Sonde in die Fistel. Sie gelangt in einen eiterhaltigen Hohlraum. Bei tieferem Eingehen werden Colon und Duodenum angeschnitten, ersteres vernäht, in letzteres ein Drainrohr. Jodoformgazebeutel mit Penghawar Yambi. Tamponade. Narkosenlähmung des rechten Armes. | Nicht eingetreten. | 19. 10. 94.<br>Exitus letalis im Collaps. Obduction. Grosses Eiterhöhlensystem der Leber. Neben der Colonnaht noch ein Loch im Colon. Perforation der Gallenblase in die Leber. Schleimhaut der Gallenblase nur noch 5pfennigstückgross vorhanden. | |
| Geheimrat *Mikulicz*.<br>I. 4. 12. 97.<br>Schnitt über den Tumor. Sehr feste Verwachsung der Gallenblase mit dem Quercolon, daher Bildung eines Peritonealtrichters nach Incision des Leberrandes mit dem Thermokauter. Tamponade.<br>II. 7. 12. 97.<br>Incision der Gallenblase, 1 Stein entfernt. 1 Stein nicht entfernbar, daher: dickes Drainrohr. Tamponade. | Nach mehrfachen vergeblichen Versuchen gelingt es am 29. 12. den Stein mit Löffel u. Zange zu entfernen, dann Wundheilung<br>secundär ungestört. | Kleine granulierende Wunde.<br>Gesund. | Dauerfistel. |

**Tabelle IV.**

| Name, Stand, Alter | Zeit des Aufenthaltes in der Klinik | Anamnese und Symptome | Complicationen |
|---|---|---|---|
| 1.<br>*Rosine K.*,<br>40 Jahre. | 24. 2. bis 12. 4. 92. | Anamnese:<br>Vor einem Jahre Speichelfluss, Uebelkeit, Magendrücken, täglich Erbrechen. Seit 14 Wochen Nachlassen der Magenbeschwerden, brennende Schmerzen in der Lebergegend, druckempfindliche Geschwulst daselbst bemerkt.<br>Symptome:<br>Mässiger Icterus, Magendruck, brennende Schmerzen, Gallenfarbstoff im Urin, Gallenblase als hühnereigrosser, harter Tumor zu fühlen. | Keine. |
| 4.<br>*Elisabeth M.*,<br>60 Jahre.<br>Cf. einzeitige Cholecystostomie. Fall 4. | 15. 2. bis 30, 10. 93 | Anamnese:<br>Dauerfistel nach Cholecystostomie.<br>Symptome:<br>Rauhe Wand der Schleimfistel, Misslingen des Fistelschlusses. | Keine. |

## Cholecystektomie.

| Operation und Befund dabei | Wundheilung | Entlassungszustand | Jetziger Zustand |
|---|---|---|---|
| Geheimrat *Mikulicz*.<br>22. 3. 92,<br>Schnitt am äusseren Rectusrande, verdickte Gallenblase von der Leber bedeckt, darin Steine. Schnitt rechtwinklig nach aussen verlängert. Incision, fünfzig bis sechzig Steine, wenig gelbliche Flüssigkeit. Stein im Cysticus, schwer zu entfernen. Exstirpation der Gallenblase und des Cysticus mit rotglühendem Paquelin. Ein Jodoformgazebeutel. | secundär ungestört. | Gesund. | †<br>infolge eines Carcinomes (?) |
| Geheimrat *Mikulicz*.<br>29. 7. 93.<br>Nach Excision der Fistel wird die Gallenblase, die sehr schwer aus den Adhäsionen zu lösen ist, mit rotglühendem Paquelin exstirpiert, die Wundfläche mit Jodoformgazebeutel bedeckt, in deren einem an der Leberwundfläche, ein Penghawarbausch versenkt ist. | Secundär ungestört. | Gesund. | ? |

| Name, Stand, Alter | Zeit des Aufenthaltes in der Klinik | Anamnese und Symptome | Complicationen |
|---|---|---|---|
| 40.<br>*Therese D.*,<br>33 Jahre.<br>cf. Cholecystostomie. Fall 31. | 3. 1. bis 26. 1. 98 | Anamnese:<br>Seit der ersten Operation anhaltend secernierende Fistel.<br>Symptome:<br>Koliken, Fieber, Erbrechen, Lebervergrösserung, Fistel. | Keine. |
| 41.<br>*Marie M.*,<br>43 Jahre. | Noch in der Klinik. | Anamnese:<br>Seit 18 Jahren Magenkrämpfe, seit 15 Jahren Koliken.<br>Symptome:<br>Icterus, Fieber, Koliken, Gallerbrechen, Durchfall, im Urin Indican und Urate. Faustgrosser Gallenblasentumor. | Keine. |

| Operation und Befund dabei | Wundheilung | Entlassungszustand | Jetziger Zustand |
|---|---|---|---|
| Geheimrat *Mikulicz*.<br>17. 1. 98.<br>Fistel auf der Hohlsonde gespalten. Man kommt in die hühnereigrosse Gallenblase. 1 Stein im Cysticus, kirschkerngross. Faden als Zügel durch die Gallenblase, diese am Halse unterbunden und exstirpiert. Tamponade, Fistelexcision, Verschluss eines Teiles der Bauchwunde durch Naht. Nach 2 Tagen wegen Peritonitis Erweiterung der Drainageöffnung. Auflagerungen vom Darm entfernt. Drainage und Tamponade der früheren Gallenblasengegend. | Keine. | 26. 1. 98<br>Exitus letalis an Peritonitis et Pneumonia.<br>Section verweigert. | |
| Geheimrat *Mikulicz*.<br>26. 2. 98.<br>Spaltung der Bauchdecken über dem Tumor, Gallenblase mit unterer Leberfläche verwachsen. Das adhärente Stück Leber mit Lebernadeln umstochen und mit dem Platinbrenner reseciert, dann die Gallenblase am Stiele ligiert und abgetrennt, darauf der Cysticus verschorft. Schluss der Bauchwunde. | Nach etwa 3 Tagen Erscheinungen von Peritonitis, Eröffnung der Bauchhöhle in der alten Wunde, Tamponade, worauf die Erscheinungen zurückgehen. Dann secundäre Heilung im Gange. | Noch in der Klinik, fast geheilt. | |

**Tabelle V.**

| Name, Stand, Alter | Zeit des Aufenthaltes in der Klinik | Anamnese und Symptome. | Complicationen |
|---|---|---|---|
| 29. *Auguste M.*, 52 Jahre. | 15. 10. bis 11. 11. 96. | Anamnese: Seit 4 Jahren alle 3—4 Tage kurze Koliken mit Erbrechen. Symptome: Icterus, Fieber, Koliken, Erbrechen, Stuhl nur schwach gefärbt, Gallenfarbstoff im Urin. | Cystitis. |

Hierher gehören auch die bei anderer

**Tabelle VI.**

| Name, Stand, Alter | Zeit des Aufenthaltes in der Klinik | Anamnese und Symptome. | Complicationen |
|---|---|---|---|
| 2. *Alexander L.*, 52 Jahre. | 3. 6. bis 15. 6. 92. | Anamnese: Seit 8 Jahren alle 8 bis 10 Wochen Kolikanfälle mit Icterus. Ständig Magendruck, fast täglich Schüttelfröste, seit 5 Monaten Fieber. Symptome: Lebervergrösserung, Koliken, Magendruck, Fieber, Erbrechen, abwechselnd Durchfall und Obstipation, Eiweiss im Urin. | Alte Eiterfistel in der Gallenblasengegend Inguinalabscess. |
| 6. *August O.*, Fleischer, 48 Jahre. | 24. 10. bis 10. 11. 93. | Anamnese: Seit 3 Jahren ziehende Schmerzen im rechten Hypochondrium, hochgradiger Icterus, selten Koliken, Abmagerung. Symptome: Hochgradiger Icterus, Koliken, Leber etwas vergrössert. | Hydrops der Beine und des Scrotums. |
| 8. *Agnes B.*, Näherin, 26 Jahre. | 9. 3. bis 15. 3. 94. | Anamnese: Seit 5 Monaten andauernd Schmerzen in der Lebergegend, seit 2 Monaten Icterus. Symptome: Icterus, Schmerzen. | Hydrops vesicae felleae. |

## Choledochotomie.

| Operation und Befund dabei | Wundheilung. | Entlassungs-zustand | Jetziger Zustand |
|---|---|---|---|
| Geheimrat *Mikulicz*. 20. 10. 96. Schnitt etwas rechts von der Mittellinie. Gallenblase klein, leer. Im ductus choledochus ein Stein fühlbar. Incision des Ganges: 4 Steine. Naht, Jodoformgazebeutel. Schluss der Bauchwunde. | Ungestört. | Gesund. | ? |

Gelegenheit beschriebenen Fälle: 14, 15 und 21.

## Nicht operierte Fälle.

| Behandlung | Warum nicht operiert? | Entlassungs-zustand | Jetziger Zustand |
|---|---|---|---|
| Eröffnung des Abscesses. | Zunehmender Collaps. | 15. 6. 92. Exitus letalis. Section verweigert. | |
| Morphin. 0,015. Camphor. 0,1. Morphin. 0,02. während der Anfälle. | Da alle Symptome nach Abgang eines erbsengrossen Steines per vias naturales coupiert waren. | Gebessert. | Geheilt. |
| Karlsbader Salz. | Verweigert. | Ungeheilt. | ? |

| Name, Stand, Alter | Zeit des Aufenthaltes in der Klinik | Anamnese und Symptome. | Complicationen |
|---|---|---|---|
| 9.<br>*Marie V.,*<br>Hausmeisterfrau,<br>44 Jahre. | 13. 3. bis<br>20. 3. 94. | Anamnese:<br>Seit 4 Wochen alle 8 Tage Koliken mit Erbrechen, häufig Steine im Stuhl.<br>Symptome:<br>Koliken, Erbrechen, Lebervergrösserung, Obstipation, geringer Icterus. | Hydrops vesicae felleae. |
| 11.<br>*Gottlieb G.,*<br>Gastwirt,<br>58 Jahre. | 8. 5. bis<br>13. 5. 94. | Anamnese:<br>Seit 4 Jahren alle halbe Jahre Koliken mit Icterus.<br>Symptome:<br>Koliken, Icterus, Lebervergrösserung, Magendrücken, Obstipation, Eiweiss im Urin. | Arteriosclerose und Milztumor. |
| 24.<br>*Adolf R.,*<br>55 Jahre. | 20. 4. bis<br>27. 4. 96. | Anamnese:<br>Seit 3 Jahren in grossen Pausen ziehende Magenschmerzen, 2 Tage Icterus.<br>Symptome:<br>Koliken und ziehende Schmerzen, Lebervergrösserung, wenig Gallenfarbstoff im Urin. | Keine. |
| 28.<br>*Amalie R.,*<br>46 Jahre. | 10. 10. bis<br>28. 10. 96. | Anamnese:<br>Seit 10 Jahren von Zeit zu Zeit drückende Schmerzen in der Nabelgegend, vor 3 Wochen Kolik. Wegen in 48 Stunden ausgebildeter Phlegmone der Bauchdecken aus der Frauenklinik in die chirurgische verlegt.<br>Symptome:<br>Hochgradiger Icterus, Fieber, Magendrücken, Koliken. | Stomatitis, vitium cordis, tumor lienis, Phlegmone der Bauchdecken, mehrere, Kotfisteln. |
| 33.<br>*Bertha K.,*<br>Witwe,<br>53 Jahre. | 28. 6. bis<br>11. 7. 97. | Anamnese:<br>Seit 7 Jahren jedes Jahr 1 Kolik.<br>Symptome:<br>Icterus, Koliken, Lebervergrösserung, Zucker im Urin. | Bronchitis, Emphysema pulmonum, Diabetes. |

| Behandlung | Warum nicht operiert? | Entlassungszustand | Jetziger Zustand |
|---|---|---|---|
| Karlsbader Mühlbrunnen. | Verweigert. | Gebessert. | Status idem. |
| Oleum Ricini, viel Flüssigkeit. | Wegen der Complicationen. | Ungeheilt. | ? |
| Karlsbader Salz. | Verweigert. | Gebessert. | Die alten Beschwerden sind wiedergekehrt. |
| Feuchter Verband, permanentes Wasserbad, Analeptica, Extraction von Gallensteinen aus einer der Fisteln. | Als moribunda. | 28. 10. 96. Exitus letalis. in tiefem Collaps. Obduction: Bronchopneumonia confluens sin. Cholelithiasis, Pericholecystitis. Perforatio duodeni, Peritonitis circumscripta purulenta, Abscessus subphrenicus. | |
| Hydropathische Umschläge, Karlsbader Salz. Diabetikerdiät. | Diabetes. | Gebessert; geht nach Karlsbad. | ? |

# Litteratur.


**B.**

Bartholow: Cincinnati Clinic. Apr. 7. 1877.

Bloch: Med. Berolin. Berlin 1774.

Blodgett: Homœop. med. Times. New-York July 1879.

Bogajewski: Mediz. Obosren. 1891. Nr. 7.

Bohn: De renunciatione vulnerum. Diss. Leipzig 1699.

Buckler: Boston med. surg. Journal 79 vol. 101, p. 583—588.

Burney: New-York med. Journal 91 May 2.

**C.**

Campbell: Annals of the anat. and surg. Society. Brooklyn 79.

Carmalt: Med. News 1886 May, p. 532.

Courvoisier: Cas. stat. Beiträge zur Path. u. Chir. der Gallenwege. Leipzig, F. C. W. Vogel 1890.

**D.**

Délagénière: Cathétér. des voies bil. pour un cas de lithiase bil. guérison. — Bull. et mémoires de la Société de Chir. de Paris. T. XVII, p. 740, 92, p. 908. Congr. franç. des chirurgiens 95. cf. Terrier.

Duchainois: Journal de Roux T. XXVII Juin 1767.

**E.**

Ettmüller: Opera med. ther. pract. ed. 1708. Cap. II Art. IV.

**F.**

Fabricius Hildanus: Obs. chir. Centr. IV u. Observationum et curationum chir. centurii IV. 1619.

Fuchs, Kreuzburg O/S.: Berl. kl. W. 97. 30. p. 647.

**G.**

Gross: Med. News 1803, p. 646.

**H.**

Haller: Elementa physiolog. 1757. 66.

Harley: Brit. med. Journal 84 May 17.

Herlin: Journal de Méd. Chir. Pharm. Paris 1767.

Hughs: Annals of Surgery vol. 12.

**I.**

A. A. Ignatow: Zur Frage d. chir. Behandlung d. Gallensteine u. d. Hydrops d. Gallenblase. Chirurgitscheski Westnik 91. October-December 92 p. 180.

**K.**

Kappeler: Corr.-Bl. für Schweizer Aerzte 1887 No. 17 u. 1889 No. 6.

Keen: Amer. Journal of med. Science, January 1879.

Kehr: Verh. d. XXIII. Chir.-Congr. 1894. — Die chir. Behandlung der Gallensteinkrankheit. Berlin, Fischer 1886.

A. Kleiber: Diss. Greifswald 1892.

Kocher: Corr.-Bl. f. Schweizer Ärzte 78, p. 577. — D. med. Wochenschrift 90, 13. — Ein Fall von Choledochoduodenostomia interna wegen Gallensteinen. Corr.-Bl. f. Schweizer Ärzte 1895 No. 5.

König-Rosenbach: Verhandl. des Chir. Congr. 1882 p. 31.

Körte: Über d. Chir. d. Gallenwege und der Leber. Volkmann'sche Samml. d. klin. Vorträge 1892.

J. Kraus sen., Karlsbad: Beitr. zur Path. u. Ther. d. Gallensteinkrankheit. II. Aufl. Hirschwald 1894.

Küster: Chicag. med. Journal 86, p. 249 ff.

**L.**

Landerer: Münchner med. W. 86, 17.

A. Lane: Retention of a considerable quantity of bile in the peritoneal cavity for 5 weeks. Lancet 91, May 16.

Langenbuch: Berl. kl. W. 1882, No. 48. — D. med. W. 1884, 52. — Chir. d. Leber u. Gallenblase. II. T. Stuttgart, F. Enke 1897.

Lauenstein: Festschrift f. von Esmarch 92.

M. Levy: Diss. Königsberg 1889.

Lindner: Berl. kl. W. 92. 11.

Loreta: Riforma med. Roma 1888. 55/56.

Luton: Dict. encyclop. des sc. méd. Paris 68, T. IX., p. 363.

**M.**

Malpighi: Opera omnia bot. med. anat. Lugdunum Batav. 1687.

Martig: Diss. Basel 93.

Ewing Mears: Distended gall — bladder simulating floating kidney; Cholecystostomy by the lumbar incision. Transactions of the american surgic. Assoc. Vol. VII. Philadelphia.

Meermann: Beitr. z. kl. Chir. 1895, Bd. 13, Heft 2.

Meredith: Brit. med. Journal 85 Febr. 21, p. 431.

Moffat: New-York. med. rec. 1894. Sept. 15.

Monastyrski: Chir. Westnik 1888 Mai/Juni u. Centralbl. für Chir. 1888, p. 178.

Murphy: New-York med. rec. 1894. Jan. 13. 20.

**P.**

Parkes: Med. News 1886, p. 95.

Paturet: De la Cholécystenterostomie. Paris. G. Steinheil, 1893/94, p. 240, 1897, p. 261.

Pechlin: De purgant. medicament. exercitia nova. Leyden 1672.

Pepper: Amer. Journal of med. Science 57, p. 13.

J. L. Petit: Mémoires de l'académie royale de Chir. T. I. 1743.

A. Poljakoff: Medizinskoje Obosrenije No. 20, 1892, p. 367.

**Q.**

Quénu: Bull. et mém. de la soc. de chir. T. XXI, 4 u. 5.

**R.**

Ransohoff: Berl. kl. W. 1882, No. 40. New-York med. rec. 82, May-September.

Reboul: Bull. et mém. de la soc. de chir. de Paris 95. T. XXI, 4/5.

Riedel: Erfahrungen über die Gallensteinkrankheit mit u. ohne Icterus. Berlin 1892. A. Hirschwald.

Mayo Robson: Med. Chronicle Ostern 91, No. 1, p. 3/4.

Roger: New-York med. rec.

Rosenstirn: Pacific med. Journal 1893 June, p. 880.

**S.**

Sänger: Berl. kl. W. 90, 22.

Seeger: De ortu et progr. bil. cyst. Diss. Lugd. Batav. 1739.

Slajmer: Wiener kl. W. 90. 20/21.

Socin: Corr.-Bl. f. Schweizer Ärzte, 1887 u. 89.

Stalpart van d. Wiell: Obs. rares de méd. et chir. 1666.

Stauff: Diss. Würzburg 1885.

H. Ström: Bidrag till Galdevejene kirurgi. Forhandlingar ved Nordisk kirurgisk Forenings 2. mode 1895 in Nordicht Medicinicht Arkiv 1895/96.

**T.**

Lawson Tait: Brit. med. Journal 79, II., p. 778. — Ebenda 1884 May, p. 853. — Ebenda 13. 11. 86. — Edinborough med. Journal 89 October.

M. Takayasu: Diss. Breslau 1898.

Br. Teale: Clinical observations on the disruption of imparted biliary calculi including three cases in which a gall-stone in the cómmonduct was broken up by a needle. — Brit. med. Journal 1895, Febr. 2, p. 237.

Terrier. Bull. de l'Académie XXIV, 90. 23.

Terrier et Délagénière: Du cathétérisme des voies bil. Revue de chir. 91, No. 8; 92, No. 2.

Terrillon: Revue de chir. 88.

Thomas: Bei Luton; cf. diesen.

**V.**

Verhejen: Suppl. anat. sive Anat. corp. humani. Brux. 1710, Lib. II. Tractam 1. Cap. XVIII, p. 80.

**W.**

Webster: Journal of the Amer. med. Assoc. 95. June 22.

v. Winiwarter: Prager Wochenschrift 1882 No. 21/22.

Wölfler: Berl. kl. W. 90 No. 5.

**Z.**

Zielewicz: Centralbl. f. Chir. 1888. 13.

# Chronologisches Verzeichnis
der
# beschriebenen Fälle.

| Nr. | Namen | Operationsmethode |
|---|---|---|
| 1 | *Rosina K.* | Cholecystektomie. |
| 2 | *Alexander L.* | Nicht operiert. |
| 3 | *Adolfine R.* | Einzeitige Cholecystostomie. |
| 4 | *Elisabeth M.* | I. Einzeitige Cholecystostomie.<br>II. Cholecystektomie. |
| 5 | *Oswald H.* | Zweizeitige Cholecystostomie. |
| 6 | *August O.* | Nicht operiert. |
| 7 | *Johann P.* | Einzeitige Cholecystostomie. |
| 8 | *Agnes B.* | Nicht operiert. |
| 9 | *Marie V.* | „ „ |
| 10 | *Bertha K.* | Cholecystendyse. |
| 11 | *Gottlob G.* | Nicht operiert. |
| 12 | *Karoline D.* | Cholecystendyse. |
| 13 | *Julie A.* | „ |
| 14 | *Karoline Dr.* (auch 12.) | Einzeitige Cholecystostomie. |
| 15 | *Pauline G.* | Cholecystendyse. |
| 16 | *Sara Z.* | Einzeitige Cholecystostomie |
| 17 | *Thekla St.* | Cholecystendyse. |
| 18 | *Johanna P.* | „ |
| 19 | *Magdalene K.* | „ |
| 20 | *Karoline W.* | Einzeitige Cholecystostomie. |
| 21 | *Emma S.* | „ „ |
| 22 | *Selma K.* | I. Einzeitige Cholecystostomie.<br>II. Cholecystendyse. |
| 23 | *Karoline S.* | Einzeitige Cholecystostomie. |
| 24 | *Adolf R.* | Nicht operiert. |
| 25 | *Ernestine F.* | Cholecystendyse. |
| 26 | *Auguste W.* | „ |
| 27 | *Elisabeth K.* | Einzeitige Cholecystostomie. |
| 28 | *Amalie R.* | Nicht operiert. |
| 29 | *Auguste M.* | Cholecystostomie. |
| 30 | *Anna H.* | Cholecystendyse. |
| 31 | *Therese D.* | Einzeitige Cholecystostomie. |
| 32 | *Julie A.* (auch 13.) | „ „ |
| 33 | *Bertha K.* | Nicht operiert. |
| 34 | *Susanna Sch.* | Cholecystendyse. |
| 35 | *Bernhard N.* | Einzeitige Cholecystostomie. |
| 36 | *Martha W.* | Cholecystendyse. |
| 37 | *Ernestine Sch.* | Einzeitige Cholecystostomie. |
| 38 | *Martha E.* | Zweizeitige Cholecystostomie. |
| 39 | *Johanna G.* | Cholecystendyse. |
| 40 | *Therese D.* (auch 31.) | Cholecystektomie. |
| 41 | *Marie M.* | „ |

# Lebenslauf.

Ich Fritz Toeplitz, evangelischer Confession, wurde am 26. Juni 1875 zu Breslau als ältester Sohn des praktischen Arztes und Stadtverordneten Dr. Theodor Toeplitz und seiner Ehefrau Franziska, geb. Toeplitz, geboren. Meine Schulbildung verdanke ich dem hiesigen Gymnasium zu Maria-Magdalena, welches ich Ostern 1893 mit dem Zeugnis der Reife verliess. Ich bezog sodann, um mich dem Studium der Medizin zu widmen, die Universitäten München (Ostern 1893 bis Ostern 1894) und Tübingen (Sommersemester 1894). Dann kehrte ich für den Rest meiner Studienzeit nach Breslau zurück, woselbst ich am 26. Februar 1895 das Tentamen physicum, im Winter 1897/8 die ärztliche Staatsprüfung und am 5. bezw. 8. Februar 1898 das Examen rigorosum bestand. Im Sommer 1895 genügte ich meiner Dienstpflicht mit der Waffe beim 4. Niederschlesischen Infanterie-Regiment No. 51 zu Breslau; gegenwärtig bin ich einjährig-freiwilliger Arzt bei demselben Regiment.

Während meiner Studienzeit besuchte ich die Vorlesungen, Kliniken und Curse folgender Herren Professoren und Dozenten:

in München: von Bayer, Lommel, Rüdinger (†),

in Tübingen: Disselhorst, Eimer (†), Froriep, Grützner, Hegelmeyer, Vöchting;

in Breslau: Czerny, Filehne, Flügge, Gaupp, Groenouw, Hasse, Heidenhain (†), Hürthle, Kast, Kümmel, Küstner, Lesser, Meyer, Mikulicz, Neisser, Pfannenstiel, Ponfick, Richter, Röhmann, Tietze, Uhthoff, Weintraud, Wernicke, Wiener.

Allen diesen meinen hochverehrten Lehrern sage ich hierdurch meinen besten Dank.

Ausserdem war ich als Famulus beschäftigt bei den Herren Geh.-R. Ponfick, Geh.-R. Kast, Prof. Pfannenstiel und Dr. Tietze; dafür bin ich noch besonders zu Dank verpflichtet.

# Thesen.

1. In jedem Falle von Gallensteinkrankheit sollte vom Hausarzt ein Chirurg zugezogen werden.
2. Die Calomel-Behandlung des Abdominaltyphus ist aufrecht zu erhalten.
3. Die Alexander-Adam'sche Operation ist nur bei jugendlichen Personen und bei nicht fixiertem Uterus auszuführen.